

## 第四十八章 泌尿系统外伤



泌尿系统外伤是指在外力力量的作用下造成泌尿系统脏器解剖结构被破坏,继而引发一系列的临床表现。以男性尿道外伤最多见,肾、膀胱、输尿管次之。泌尿系统外伤大多是胸、腹、腰部或骨盆严重外伤的合并伤。因此,当有上述部位外伤时,应注意有无泌尿系统外伤;确诊泌尿系统外伤时,也要注意有无合并其他脏器外伤。

泌尿系统外伤的主要临床表现为出血和尿外渗。出血可以引起血肿、血尿甚至休克,尿外渗可继发感染,严重时导致脓毒症、周围脓肿、尿瘘或尿道狭窄。尽早确定诊断,正确及时的早期处理对泌尿系统外伤的预后极为重要。

### 第一节 肾 外 伤

肾外伤(renal injuries)常是严重多发性外伤的一部分。多见于成年男性。

**【病因】**按外伤病因的不同,可分为开放性外伤和闭合性外伤两类。

1. 开放性外伤 因弹片、枪弹、刀刃等锐器致伤,外伤复杂而严重,常伴有胸、腹部等其他组织器官外伤,有创口与外界相通。

2. 闭合性外伤 因直接暴力(如撞击、跌打、挤压、肋骨或横突骨折等)或间接暴力(如对冲伤、突然暴力扭转等)所致,一般没有创口与外界相通。

此外,肾本身病变时,如肾积水、肾肿瘤、肾结核或肾囊性疾病等更易受外伤,有时极轻微的外伤,也可造成严重的“自发性”肾破裂。经皮肾穿刺活检、肾造瘘、经皮肾镜碎石术、体外冲击波碎石术等医疗操作有可能造成不同程度的肾外伤。体外冲击波碎石术操作时正常能量冲击波一般不会造成严重后果。肾脏外伤严重程度与冲击次数、频率呈正相关,低冲击次数和频率可有效减轻肾外伤。多次、高频的体外冲击波碎石术可引起较为严重的肾脏外伤。经皮肾镜碎石术及肾造瘘常见并发症是肾脏出血,主要包括静脉性肾出血、动脉性肾出血、肾周血肿。

**【病理】**肾外伤有多种类型,临床上最多见为闭合性肾外伤,由于外伤的病因和程度不同,有时多种类型的肾外伤同时存在。现根据其外伤的程度将闭合性外伤分为以下病理类型(图48-1)。

1. 肾挫伤 外伤仅局限于部分肾实质,形成肾瘀斑和(或)包膜下血肿,肾包膜及肾盂肾盏黏膜完整。外伤涉及肾集合系统可有少量血尿。

2. 肾部分裂伤 肾近包膜部位裂伤伴有肾包膜破裂,可致肾周血肿。若肾近集合系统部位裂伤伴有肾盂肾盏黏膜破裂,则可有明显血尿。

3. 肾全层裂伤 肾实质深度裂伤,外及肾包膜,内达肾盂肾盏黏膜,常引起广泛的肾周血肿、血尿和尿外渗。肾横断或碎裂时,可导致部分肾组织缺血。

4. 肾蒂血管外伤 比较少见。肾蒂或肾段血管的部分或全部撕裂,可引起大出血、休克。由于此类外伤引起肾急剧移位,肾动脉突然被牵拉,致血管内膜断裂,形成血栓,易造成肾功能丧失。

晚期病理改变:由于持久尿外渗可形成尿囊肿;血肿、尿外渗引起组织纤维化,压迫肾盂输尿管交界处可导致肾积水;开放性肾外伤偶可发生动静脉瘘或假性肾动脉瘤;部分肾实质缺血或肾蒂周围纤维化压迫肾动脉,可引起肾性高血压。

**【临床表现】**肾外伤的临床表现与外伤类型和程度有关,常不相同,有时同一肾脏可同时存在多

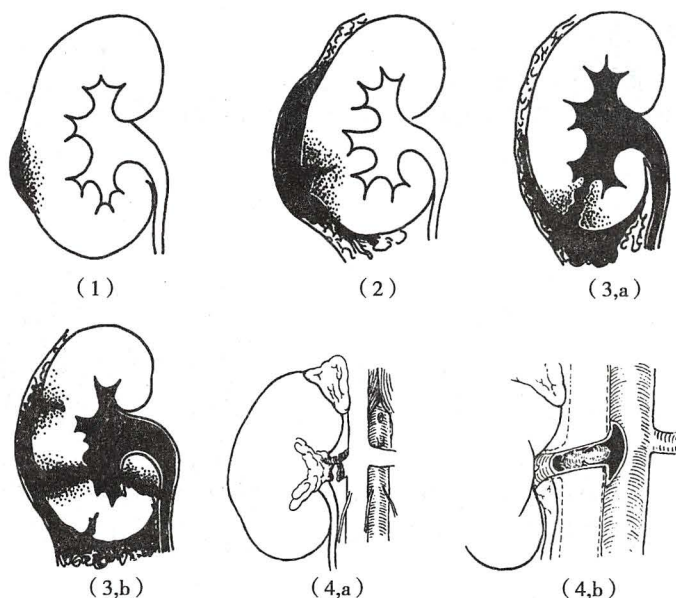


图 48-1 肾外伤的类型

- (1) 肾挫伤:肾瘀斑及包膜下血肿 (2) 肾部分裂伤:表浅肾皮质裂伤及肾周围血肿 (3) 肾实质全层裂伤:(3,a) 肾周血肿、血尿和尿外渗;(3,b) 肾横断、肾碎裂 (4) 肾蒂血管外伤:(4,a) 肾蒂血管断裂;(4,b) 肾动脉内膜断裂及血栓形成

种病理类型外伤。在合并其他器官外伤时,肾外伤的症状有时不易被察觉。其主要症状如下。

1. 休克 严重肾裂伤、肾蒂血管破裂或合并其他脏器外伤时,因外伤和失血常发生休克,可危及生命。

2. 血尿 大多有血尿,肾挫伤涉及肾集合系统时可出现镜下血尿或轻度肉眼血尿。若肾近集合系统部位裂伤伴有肾盏肾盂黏膜破裂,则可有明显的血尿。肾全层裂伤则呈大量全程肉眼血尿。有时血尿与外伤程度并不一致,如血块阻塞尿路或肾蒂断裂、肾动脉血栓形成、肾盂、输尿管断裂等情况可能只有轻微血尿或无血尿。血尿时间延长常与继发感染或动静脉瘘形成有关。

3. 疼痛 肾包膜下血肿、肾周围软组织外伤、出血或尿外渗可引起病侧腰、腹部疼痛。血液、尿液进入腹腔或合并腹内脏器外伤时,可出现全腹疼痛和腹膜刺激症状。血块通过输尿管时可发生肾绞痛。

4. 腰腹部肿块 血液、尿液进入肾周围组织可使局部肿胀,形成肿块,有明显触痛和肌肉强直。开放性肾外伤时应注意伤口位置及深度。

5. 发热 血肿吸收可致发热,另外肾外伤所致肾周血肿、尿外渗易继发感染,甚至造成肾周脓肿或化脓性腹膜炎,伴全身中毒症状。

### 【诊断】

1. 病史与体检 任何腹部、背部、下胸部外伤或受对冲力外伤的病人,无论是否有典型的腰腹部疼痛、肿块、血尿等,均要注意有无肾外伤。有时症状与肾外伤的严重程度并不一致。

2. 化验 尿中含多量红细胞。血红蛋白和血细胞比容持续降低提示有活动性出血。严重的胸、腹部外伤时,往往容易忽视肾外伤的临床表现,应尽早做尿常规及影像学检查,以免贻误正确诊断。

3. 特殊检查 根据外伤病史及临床表现,诊断肾外伤并不困难。早期积极的影像学检查可以发现肾外伤部位、程度、有无尿外渗以及对侧肾情况。根据病情轻重,有选择地进行以下检查:

(1) 超声:能提示肾外伤的部位和程度,有无包膜下和肾周血肿、尿外渗,其他器官外伤及对侧肾

等情况。须注意肾蒂血管情况,如肾动静脉的血流等。

(2) CT:CT平扫及增强可清晰显示肾实质裂伤程度、尿外渗和血肿范围,以及肾组织有无活力,并可了解与其他脏器的关系(图48-2)。CT尿路成像(CTU)可发现患肾造影剂排泄减少,造影剂外渗等,可评价肾外伤的范围和程度。CT血管成像(CTA)可显示肾动脉和肾实质外伤的情况,也可了解有无肾动静脉瘘或创伤性肾动脉瘤,若伤侧肾动脉完全梗阻,提示有外伤性血栓形成。

(3) 其他检查:MRI诊断肾外伤的作用与CT类似,但对血肿的显示比CT更具特征性。除上述检查外,传统的IVU、动脉造影等检查也可发现肾有无外伤及肾外伤的范围和程度,但临床上一般不作为首选。

**【治疗】**肾外伤的处理与外伤程度直接相关。轻微肾挫伤一般症状轻微,经短期休息可以康复,大多数病人属于此类外伤。多数肾部分裂伤可行保守治疗或者介入栓塞治疗,仅少数需手术治疗。

1. 急诊处理 有大出血、休克的病人需迅速给以抢救措施,观察生命体征,进行输血、补液等抗休克治疗,同时明确有无合并其他器官外伤,作好手术探查的准备。

## 2. 保守治疗

(1) 绝对卧床休息2~4周,病情稳定、血尿消失后才可以允许病人离床活动。通常外伤后4~6周肾部分裂伤才趋于愈合,过早过多离床活动,有可能再度出血。恢复后2~3个月内不宜参加体力劳动或竞技运动。

(2) 密切观察:定时测量血压、脉搏、呼吸、体温,注意腰、腹部肿块范围有无增大。观察每次排出的尿液颜色深浅的变化。定期检测血红蛋白和血细胞比容。

(3) 及时补充血容量和能量,维持水、电解质平衡,保持足够尿量,必要时输血。

(4) 早期足量合理应用抗生素预防感染。

(5) 合理使用止痛、镇静剂和止血药物。

## 3. 手术治疗

(1) 开放性肾外伤:几乎所有这类外伤的病人都要施行手术探查,特别是枪伤或从腹壁进入的锐器伤,需经腹部切口进行手术,包括清创、缝合及引流,并探查腹部脏器有无外伤。

特殊类型:如经皮肾镜穿刺外伤,出血较多时,可改变穿刺部位,或停止手术,或改为其他手术方法。

(2) 闭合性肾外伤:一旦确定为严重肾部分裂伤、肾全层裂伤及肾蒂血管外伤需尽早进行手术。若肾外伤病人在保守治疗期间发生以下情况,则需施行手术治疗:①经积极抗休克后生命体征仍未见改善,提示有活动性内出血;②血尿逐渐加重,血红蛋白和血细胞比容继续降低;③腰、腹部肿块明显增大;④怀疑有腹腔其他脏器外伤。

手术方法:经腹或者经腰部切口施行手术,怀疑腹腔脏器外伤时,先探查并处理腹腔其他外伤脏器,再切开后腹膜,显露并阻断肾蒂血管,而后切开肾周筋膜和脂肪囊,探查伤侧肾,快速清除血肿,依具体情况选择作肾修补、肾部分切除术、或肾切除。必须注意,在未控制肾动脉之前切开肾周筋膜,往往难以控制出血。只有在严重肾全层裂伤或肾蒂血管外伤,无法修复,而对侧肾功能良好时,才可施行伤侧肾切除。

4. 并发症处理 由于出血、尿外渗以及继发性感染等情况易导致肾外伤后并发症出现。腹膜后尿囊肿或肾周脓肿需穿刺引流或切开引流;输尿管狭窄、肾积水需施行成形术或肾切除术;恶性高血

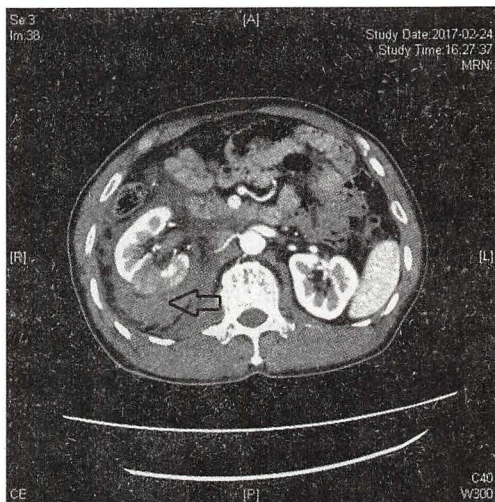


图48-2 肾外伤CT图片

压要作血管狭窄处扩张或肾切除术;持久性血尿且较严重者可施行选择性肾动脉分支栓塞术。

## 第二节 输尿管外伤

输尿管位于腹膜后间隙,周围组织对其有良好的保护,因此外界暴力所致的输尿管外伤(ureteral injuries)很少见,多为医源性外伤。输尿管外伤后易被忽视,多在出现症状时才被发现,往往延误诊治。

### 【病因】

#### 1. 医源性外伤

(1) 与输尿管腔内器械操作有关:经膀胱镜逆行输尿管插管、扩张、套石、活检、输尿管镜检查、取(碎)石等操作均可能发生输尿管穿孔、撕裂、断裂、剥脱等情况。当输尿管有狭窄、扭曲、粘连或炎症时上述情况更易发生,务必慎重处理。

(2) 与输尿管腔外手术操作有关:常发生在盆腔、腹膜后的开放及腹腔镜手术时,如结肠、直肠、子宫切除术以及周围大血管手术。由于解剖复杂,手术野不清,匆忙止血,大块钳夹、结扎极易累及输尿管;肿瘤将输尿管推移或粘连,后腹膜纤维化等会使手术困难加重,累及输尿管的几率也会增加。术中不一定能发现,术后发生漏尿或无尿时才察觉。

2. 开放性外伤 多见于枪击伤所致,偶见于锐器刺伤。另外,交通事故、从高处坠落也可引起输尿管撕裂。输尿管开放性外伤常伴有血管或腹腔内脏器外伤。

3. 放射性外伤 见于宫颈癌、膀胱癌、前列腺癌等放疗后,使输尿管管壁水肿、出血、坏死、形成尿瘘或纤维瘢痕组织形成,造成输尿管狭窄或梗阻。

【病理】依外伤类型、处理时间不同而异,可有挫伤、穿孔、结扎、钳夹、切断或切开、撕裂、扭曲、外膜剥离后缺血、坏死等。输尿管轻微的挫伤均能自愈,一般不会造成输尿管狭窄。输尿管被切断或管壁裂伤后可出现腹膜后尿外渗或腹膜炎,感染后有脓毒症的危险。长期尿外渗可导致其输尿管周围纤维化,压迫输尿管管壁,造成其管腔狭窄。输尿管被结扎可致该侧肾积水,若不及早解除梗阻,会造成其肾萎缩。双侧均被结扎,则无尿。输尿管被钳夹、外膜广泛剥离或被缝在阴道残端时,外伤部位输尿管则可发生缺血性坏死,一般在1~2周内形成尿外渗或尿瘘,伴输尿管狭窄者可致病侧肾积水。

【临床表现】根据外伤的性质和类型,其临床表现不尽相同,如有其他重要脏器同时外伤,常可掩盖输尿管外伤的症状。

1. 血尿 常见于器械伤及输尿管黏膜,一般血尿会自行缓解和消失。输尿管完全断离者,不一定有血尿出现。血尿有无或轻重并不与输尿管外伤程度一致。

2. 尿外渗 可发生于外伤时或数日后,尿液由输尿管外伤处渗入后腹膜间隙,引起腰痛、腹痛、腹胀、局部肿胀、肿块及触痛。如腹膜破裂,尿液漏入腹腔,则会产生腹膜刺激症状。一旦继发感染,可出现脓毒症如寒战、高热。

3. 尿瘘 如尿液与腹壁创口或与阴道、肠道创口相通,会形成尿瘘,有时经久不愈。

4. 梗阻症状 输尿管被缝扎、结扎后可引起完全性梗阻,因肾盂压力增高,可有病侧腰部胀痛、腰肌紧张、肾区叩痛及发热等。如孤立肾或双侧输尿管被结扎,则可发生无尿。输尿管狭窄者可致不完全性梗阻,也会产生腰部胀痛及发热等症状。

【诊断和鉴别诊断】输尿管外伤的早期诊断十分重要,在处理外伤或施行腹部、盆腔手术时,应注意检查输尿管行径、手术野有无渗尿,输尿管有无外伤等情况。及时明确诊断并作正确处理,预后多良好。常用的诊断方法如下:①静脉注射靛胭脂检查,手术中怀疑输尿管有外伤时,由静脉注射靛胭脂,如有裂口则可见蓝色尿液从外伤处流出。术中或术后可选择膀胱镜检查,如输尿管被结扎或裂口较大甚至断裂,则伤侧输尿管口无蓝色尿液喷出。②静脉尿路造影可显示输尿管外伤处的尿外渗、



尿漏或有无梗阻。③逆行肾盂造影,输尿管插管至外伤部位有受阻感,注射造影剂可显示梗阻或造影剂外溢(图 48-3)。④超声可发现尿外渗和梗阻所致的肾积水。⑤放射性核素肾显像可显示伤侧上尿路有无梗阻。⑥CT 检查虽不能直接显示输尿管有无外伤,但可显示外伤区域的变化,如尿液囊肿、输尿管周围脓肿、肾积水及尿瘘。而 CTU 可见外伤部位是否通畅或有无造影剂外渗。

鉴别诊断:输尿管阴道瘘与膀胱阴道瘘鉴别,经导尿管注入亚甲蓝溶液至膀胱,膀胱阴道瘘时,阴道内有蓝色液体流出;输尿管阴道瘘时,阴道内流出液仍为澄清的。结扎双侧输尿管引起无尿应与急性肾小管坏死鉴别,根据病史及体征可作出初步结论,必要时作膀胱镜检查及双侧输尿管插管,以明确有无梗阻存在。

### 【治疗】

1. 早期治疗 开放性输尿管外伤的处理原则如有休克等严重合并症时应先抗休克,处理其他严重的合并外伤,而后再处理输尿管外伤。只要病情允许,输尿管外伤应尽早修复,以利尿液通畅,保护肾功能。尿外渗应彻底引流,避免继发感染,如全身情况差不能耐受手术,可先行伤侧肾穿刺造瘘。

(1) 输尿管逆行插管所致的黏膜外伤出血:常不作特殊处理。但是,如输尿管镜检查或治疗时引起输尿管黏膜外伤面积较广或合并黏膜下外伤较深,则宜置入输尿管内双 J 形输尿管支架引流管,引流 10 天左右再拔除。在输尿管镜碎石术中如果发现输尿管外伤,此时会有大量冲洗液外渗到腹膜后,故在术中应及时应用利尿剂,以促进渗出液排出,并注意血液中电解质变化。

(2) 输尿管钳夹伤或轻度裂伤:宜从输尿管切口置入双 J 形输尿管支架引流管,留置 2 周后拔除。

(3) 输尿管被误扎:术中发现误扎,应立即松解,如该处缺血坏死,则需切除该处输尿管缺血段,作端端吻合,并留置双 J 形输尿管支架引流管 3~4 周。

(4) 输尿管断裂、部分缺损:若输尿管断裂部位较高,两断端对合后无张力者可施行端端吻合术。下 1/3 段外伤,部分缺损宜作输尿管膀胱吻合术或膀胱壁瓣输尿管下段成形术。若输尿管缺损过多,按具体情况选做输尿管皮肤造口术或自体肾移植术甚至回肠代输尿管术。

### 2. 晚期并发症治疗

(1) 输尿管狭窄:可试行输尿管插管、扩张或留置双 J 形输尿管支架引流管,依不同情况决定留置时间长短。狭窄严重或置管不成功,应视具体病情决定下一步手术,即进行输尿管周围粘连松解术或狭窄段切除端端吻合术。

(2) 尿瘘:输尿管皮肤瘘或输尿管阴道瘘多发生在伤后 3 个月左右,待伤口水肿、尿外渗及感染所致炎性反应消退后应进行输尿管修复,或与膀胱吻合。

(3) 输尿管完全梗阻:对输尿管外伤所致完全性梗阻暂不能解除时,可先行肾造瘘术,3 个月后再行输尿管修复。

(4) 肾功能重度损害或丧失:对外伤性输尿管狭窄所致严重肾积水或感染,肾功能重度损害或丧失者,若对侧肾正常,可施行病侧肾切除术。

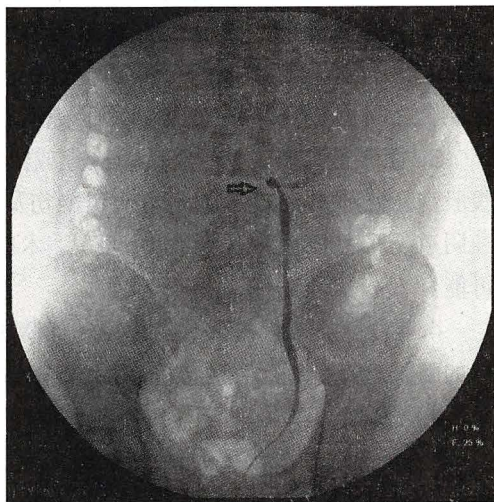


图 48-3 输尿管外伤逆行造影图片

## 第三节 膀胱外伤

膀胱空虚时位于骨盆深处,受到周围筋膜、肌肉、骨盆及其他软组织的保护,除贯通伤或骨盆骨折



外,一般不易发生膀胱外伤(bladder injuries)。膀胱充盈时其壁紧张而薄,高出耻骨联合伸展至下腹部,易遭受外伤。

### 【病因】

1. 开放性外伤 由弹片、子弹或锐器贯通所致,常合并其他脏器外伤,如直肠、阴道外伤,形成腹壁尿瘘、膀胱直肠瘘或膀胱阴道瘘。

2. 闭合性外伤 当膀胱充盈时,若下腹部遭撞击、挤压极易发生膀胱外伤。可见于酒后膀胱过度充盈,受力后膀胱破裂。有时骨盆骨折骨片会直接刺破膀胱壁。产程过长,膀胱壁被压在胎头与耻骨联合之间也易引起缺血性坏死,可致膀胱阴道瘘。

3. 医源性外伤 见于膀胱镜检查或治疗,如膀胱颈部、前列腺、膀胱癌等电切术以及盆腔手术、腹股沟疝修补术、阴道手术等有时可能伤及膀胱。压力性尿失禁行经阴道无张力尿道中段悬吊(TVT)手术时也有发生膀胱外伤的可能。

4. 自发性破裂 有病变的膀胱(如膀胱结核、长期接受放射治疗的膀胱)过度膨胀,发生破裂,称为自发性破裂。

### 【病理】

1. 挫伤 仅伤及膀胱黏膜或浅肌层,膀胱壁未穿破,无尿外渗,可发生血尿。

2. 膀胱破裂(bladder rupture) 可分为腹膜外型与腹膜内型两类(图48-4)。

(1) 腹膜外型:单纯膀胱壁破裂,而腹膜完整,尿液极易外渗入膀胱周围组织及耻骨后间隙,沿骨盆筋膜到盆底,或沿输尿管周围疏松组织蔓延到肾区。大多由膀胱前壁破裂引起,常伴有骨盆骨折。

(2) 腹膜内型:膀胱壁破裂伴腹膜破裂,裂口与腹腔相通,尿液流入腹腔,可引起腹膜炎。多见于膀胱后壁和顶部外伤。

【临床表现】膀胱壁轻度挫伤仅有下腹部疼痛和少量终末血尿,短期内自行消失。膀胱全层破裂时症状明显,依腹膜外型或腹膜内型的破裂不同而有其特殊的表现。

1. 休克 骨盆骨折所致剧痛、大出血常发生休克。

2. 腹痛 腹膜外破裂时,尿外渗及水肿可引起下腹部疼痛,压痛及肌紧张,直肠指检可触及直肠前壁饱满并有触痛。腹膜内破裂时,尿液流入腹腔常引起急性腹膜炎症状;如果腹腔内尿液较多,可有移动性浊音。

3. 排尿困难和血尿 膀胱破裂后,尿液流入腹腔和膀胱周围时,病人有尿意,但不能排出尿液或仅排出少量血尿。

4. 尿瘘 开放性外伤可有体表伤口漏尿;如与直肠、阴道相通,则经肛门、阴道漏尿。闭合性外伤在尿外渗感染后破溃,可形成尿瘘。

5. 局部症状 闭合性外伤时,常有体表皮肤肿胀、水肿和瘀斑。

### 【诊断】

1. 病史和体检 病人下腹部或骨盆受外来暴力后,出现腹痛、血尿及排尿困难,体检发现耻骨上区压痛,直肠指检触及直肠前壁有饱满感,提示腹膜外膀胱破裂。全腹剧痛,腹肌紧张,压痛及反跳痛,并有移动性浊音,提示腹膜内膀胱破裂。

2. 导尿试验 导尿管插入膀胱后,如引流出300ml以上的清亮尿液,基本上可排除膀胱破裂;如无尿液导出或仅导出少量血尿,则膀胱破裂的可能性大。此时可经导尿管向膀胱内注入灭菌生理盐水200~300ml,片刻后再引出。液体外漏时引出量会减少,腹腔液体回流时引出量会增多。若液体出

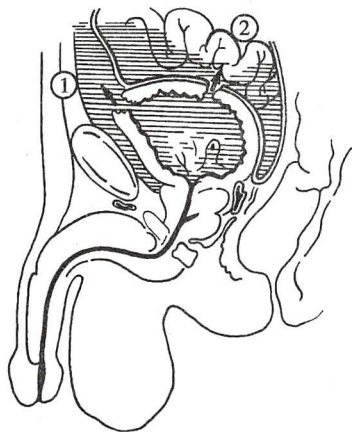


图48-4 膀胱外伤(破裂)

①腹膜外型 ②腹膜内型

入量差异大,提示膀胱破裂。

3. X线检查 如有骨盆骨折,腹部平片可以显示骨折状况。膀胱造影自导尿管向膀胱内注入15%泛影葡胺300ml,摄前后位片,抽出造影剂后再摄片,如膀胱破裂,可发现造影剂漏至膀胱外(图48-5),排尿后的照片更能显示遗留于膀胱外的造影剂。腹膜内膀胱破裂时,则显示造影剂衬托的肠袢。

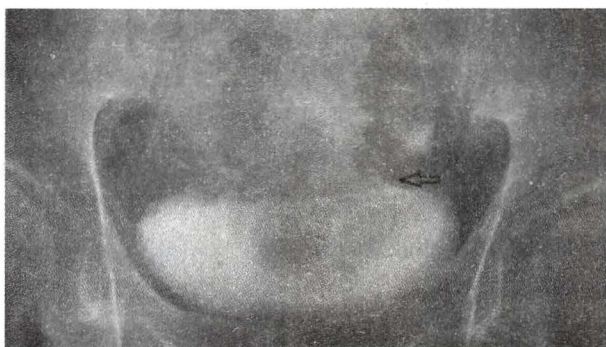

图48-5 膀胱破裂造影图片

【治疗】处理原则:①闭合膀胱壁伤口;②保持通畅的尿液引流,或完全的尿流改道;③充分引流膀胱周围及其他部位的尿外渗。

应根据外伤的类型和程度进行相应处理。

1. 紧急处理 抗休克治疗如输液、输血、止痛及镇静。尽早合理使用抗生素预防感染。

2. 保守治疗 膀胱挫伤或膀胱造影显示仅有少量尿外渗且症状较轻者,可从尿道插入导尿管持续引流尿液10天左右,并保持通畅,同时使用抗生素,预防感染,破裂多可自愈。

3. 手术治疗 膀胱破裂伴有出血和尿外渗,病情严重,须尽早施行手术。如为腹膜外破裂,作下腹部正中切口,腹膜外显露并切开膀胱,清除外渗尿液,修补膀胱裂口。如为腹膜内破裂,应行剖腹探查,了解其他脏器有无外伤,并做相应处理。吸尽腹腔内液体,分层修补腹膜与膀胱壁。也可行腹腔镜膀胱修补术,由于腹腔镜具有创伤小等特点,利用孔道即可观察上腹部其他脏器有无外伤。若发生膀胱颈撕裂,须用可吸收缝线准确修复,以免术后发生尿失禁。膀胱修补术后应留置Foley导尿管或耻骨上膀胱造瘘(suprapubic cystostomy),持续引流尿液2周。

4. 并发症处理 早期正确的手术治疗以及抗生素的应用可减少并发症的发生。盆腔血肿宜尽量避免切开,以免发生大出血并招致感染。若出血不止,用纱布填塞止血,24小时后再取出。出血难以控制时可行选择性盆腔血管栓塞术。

## 第四节 尿道外伤

尿道外伤(urethral injuries)是泌尿系统最常见的外伤,分为开放性和闭合性外伤两类。开放性外伤多因弹片、锐器伤所致,常伴有阴囊、阴茎或会阴部贯通伤。闭合性外伤为挫伤、撕裂伤。

尿道外伤多见于男性。在解剖上男性尿道以尿生殖膈为界,分为前、后两段。前尿道包括球部和阴茎部,后尿道包括前列腺部和膜部。球部和膜部的外伤最为多见。

男性尿道外伤是泌尿外科常见的急症,早期处理不当,会产生尿道狭窄、尿瘘等并发症。前、后尿道外伤各有其特点,分别予以叙述。

(一) 前尿道外伤 男性前尿道外伤多发生于球部,这段尿道固定在会阴部。会阴部骑跨伤时,将尿道挤向耻骨联合下方,引起尿道球部外伤。反复插导尿管、进行膀胱镜尿道检查也可引起前尿道外伤。



【病理】根据尿道外伤程度可分为挫伤、裂伤和断裂。尿道挫伤时仅有局部水肿和出血,愈合后一般不发生尿道狭窄。尿道裂伤时尚有部分尿道壁完整,但愈合后往往有瘢痕性尿道狭窄。尿道断裂时伤处完全离断,断端退缩、分离;血肿较大时可发生尿潴留,用力排尿则发生尿外渗。

尿道球部裂伤或断裂时,血液及尿液渗入会阴浅筋膜包绕的会阴浅袋,使会阴、阴囊、阴茎肿胀,有时向上扩展至腹壁。因为会阴浅筋膜的远侧附着于腹股沟部,近侧与腹壁浅筋膜深层相连续,后方附着于尿生殖膈,尿液不会外渗到两侧股部(图48-6)。尿道阴茎部外伤时,如阴茎筋膜完整,血液及尿液渗入局限于阴茎筋膜内,表现为阴茎肿胀;如阴茎筋膜亦破裂,尿外渗范围扩大,与尿道球部外伤相同。

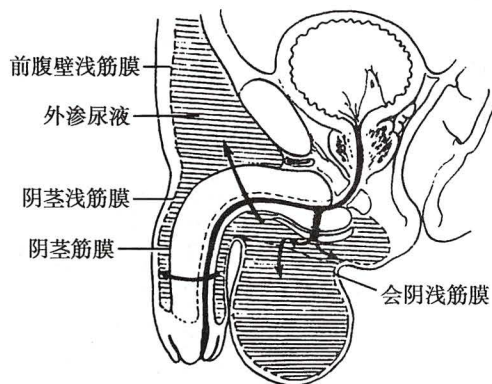


图48-6 尿道球部破裂的尿外渗范围

### 【临床表现】

1. 尿道出血 外伤后即有鲜血自尿道外口滴出或溢出,为前尿道外伤最常见的症状。
2. 疼痛 局部常有疼痛及压痛,也常见排尿痛,并向阴茎头部及会阴部放射。
3. 局部血肿 尿道骑跨伤可引起会阴部、阴囊处肿胀、瘀斑及蝶形血肿。
4. 排尿困难 尿道裂伤或断裂时,可引起排尿困难或尿潴留。因疼痛而致括约肌痉挛也可引起排尿困难。
5. 尿外渗 尿道裂伤或断裂后,尿液可从裂口处渗入周围组织,如不及时处理或处理不当,可发生广泛皮下组织坏死、感染及脓毒症。开放性外伤,则尿液可从皮肤、肠道或阴道伤口流出,最终形成尿瘘。

### 【诊断】

1. 病史和体检 球部尿道外伤常有会阴部骑跨伤史,尿道器械操作也可不同程度伤及尿道。根据病史、典型症状及血肿、尿外渗分布的区域,可确定诊断。
2. 诊断性导尿 可了解尿道的完整性和连续性。如一次导尿成功,提示尿道外伤不严重,可保留导尿管引流尿液并支撑尿道,应注意固定导尿管。如果导尿管滑脱,第二次再插有失败的可能。如一次插入困难,说明可能有尿道裂伤或断裂伤,不应勉强反复试插,以免加重外伤,易感染。
3. 逆行尿道造影 逆行尿道造影可显示尿道外伤部位及程度。尿道挫伤无造影剂外溢;如有外溢则提示部分裂伤;如造影剂未进入后尿道而大量外溢,提示尿道有严重裂伤或断裂。

### 【治疗】

1. 紧急处理 尿道球部海绵体严重出血可致休克,应立即压迫会阴部止血,并进行抗休克治疗,宜尽早施行手术。
2. 尿道挫伤 因尿道连续性尚存在,不需特殊治疗,可止血、止痛,同时应用抗生素预防感染,必要时插入导尿管引流尿液1周。
3. 尿道裂伤 如导尿管插入顺利,可留置导尿管引流2周左右。如插入失败,可能有尿道部分裂伤,应即行经会阴尿道修补术,并留置导尿管2~3周。
4. 尿道断裂 球部远端和阴茎部的尿道完全性断裂,会阴、阴茎、阴囊内会形成大血肿,应及时经会阴切口予以清除,然后行尿道端端吻合术,留置导尿管3周。条件不允许时也可仅做耻骨上膀胱造瘘术。

### 5. 并发症处理

- (1) 尿外渗:应尽早于尿外渗的部位作多处皮肤切开,切口深达浅筋膜以下,置多孔引流管引流。同时作耻骨上膀胱造瘘,3个月后再修补尿道。

(2) 尿道狭窄:晚期发生尿道狭窄,可根据狭窄程度及部位不同选择不同的方法治疗。狭窄轻者定期尿道扩张即可。尿道外口狭窄应行尿道外口切开术。如狭窄严重引起排尿困难、尿流变细,可行内镜下尿道内冷刀切开,对瘢痕严重者再辅以电切、激光等手术治疗。如狭窄严重引起尿道闭锁,经会阴切除狭窄段行尿道端端吻合术常可取得满意的疗效。

(3) 尿瘘:如果尿外渗未及时得到引流,感染后可形成尿道周围脓肿,脓肿破溃可形成尿瘘,狭窄时尿流不畅也可引起尿瘘。前尿道狭窄所致尿瘘多发生于会阴部或阴囊部,应在解除狭窄的同时切除或清理瘘管。

(二) 后尿道外伤 膜部尿道穿过尿生殖膈,当骨盆骨折时,附着于耻骨下支的尿生殖膈突然移位,产生剪切样暴力,使薄弱的膜部尿道撕裂,甚至在前列腺尖处撕断。耻骨前列腺韧带撕裂致前列腺向上后方移位。骨折及盆腔血管丛外伤可引起大量出血,在前列腺和膀胱周围形成大的血肿。当后尿道断裂后,尿液沿前列腺尖处可外渗到耻骨后间隙和膀胱周围(图 48-7)。

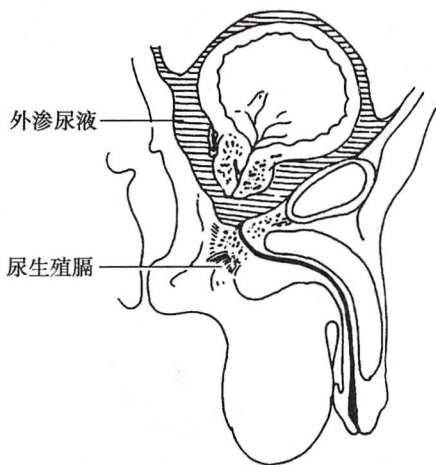


图 48-7 后尿道外伤的尿外渗范围

#### 【临床表现】

1. 休克 骨盆骨折所致后尿道外伤,一般较严重,常因骨盆骨折合并大出血,引起创伤性、失血性休克。
2. 疼痛 下腹部痛,局部肌紧张,并有压痛。随着病情发展,会出现腹胀及肠鸣音减弱。
3. 排尿困难 尿道撕裂或断裂后,尿道的连续性被中断或血块堵塞,常引起排尿困难和尿潴留。
4. 尿道出血 尿道外口无流血或仅有少量血液流出。
5. 尿外渗及血肿 后尿道外伤尿外渗一般进入到耻骨后间隙和膀胱周围,但是,当尿生殖膈撕裂时,会阴、阴囊部会出现血肿及尿外渗。

#### 【诊断】

1. 病史和体检 骨盆挤压伤若出现尿潴留,应考虑有后尿道外伤。直肠指检可触及直肠前方有柔软的血肿并有压痛,前列腺尖端可浮动。若指套染有血液,提示合并直肠外伤。

2. X线检查 骨盆前后位片可以显示骨盆骨折。

#### 【治疗】

1. 紧急处理 骨盆骨折病人须平卧,勿随意搬动,以免加重外伤。外伤严重伴大出血可致休克,须抗休克治疗。

#### 2. 早期处理

(1) 插导尿管:对外伤轻,后尿道破口较小或仅有部分破裂的病人可试插导尿管,如顺利进入膀胱,应留置导尿2周左右。尿道不完全性撕裂一般会在3周内愈合,恢复排尿。对外伤较重,一般不宜插入导尿管,避免加重局部外伤及血肿感染。

(2) 膀胱造瘘:尿潴留者可行局麻下耻骨上高位膀胱穿刺造瘘。经膀胱尿道造影明确尿道无狭窄及尿外渗后,才可拔除膀胱造瘘管。若不能恢复排尿,造瘘后3个月再行尿道瘢痕切除及尿道端端吻合术。

(3) 尿道会师复位术:为早期恢复尿道的连续性,避免尿道断端远离形成瘢痕假道,一部分病人被采用尿道会师复位术,而休克严重者在抢救期间不宜作此手术,只作高位膀胱造瘘,二期再行手术恢复尿道的连续性。

手术方法:下腹部纵行切口,清除耻骨后血肿,切开膀胱,用示指从膀胱颈伸入后尿道[图 48-8(1)],将从尿道外口插入的尿道探子引入膀胱,在尿道探子尖部套上一根普通导尿管,跟随探子引

出尿道外口[图 48-8(2)],然后用线将它与一根三腔气囊导尿管的尖端连在一起,将其拉入膀胱。再选一根膀胱造瘘管,一端与三腔气囊导尿管顶端缝连在一起,防止术后气囊破裂致导尿管脱落,另一端引出膀胱做膀胱造瘘。然后充起三腔导尿管气囊,向尿道外口方向牵拉使断裂的尿道尽量对接,再将三腔导尿管用胶布固定于股内侧作皮肤牵引[图 48-8(3)]。2 周左右松开牵引继续留置导尿管 1~2 周,若经过顺利,病人排尿通畅,则可避免第二期尿道吻合术。

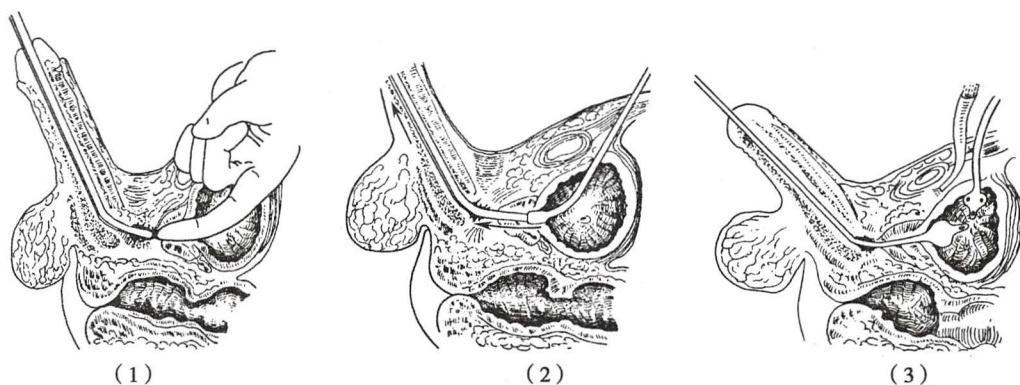


图 48-8 尿道会师复位术

3. 并发症处理 后尿道外伤常并发尿道狭窄。为预防尿道狭窄,去除导尿管后先每周 1 次尿道扩张,持续 1 个月以后仍需定期施行尿道扩张术。对于膀胱造瘘病人,3 个月后若发生尿道狭窄或闭锁,行二期手术治疗,经尿道切开或切除狭窄部的瘢痕组织,或经会阴部切口切除尿道瘢痕组织,作尿道端端吻合术,现在多采用激光尿道狭窄切除术。尿道长度不足者,可切除耻骨联合,缩短尿道断端距离,吻合尿道。后尿道若合并直肠外伤,早期应立即修补,并暂时性结肠造瘘。尿道直肠瘘需要等待 3~6 个月后再施行修补手术。

(金讯波)

## 第四十九章 泌尿、男生殖系统感染



### 第一节 概 论

泌尿、男生殖系统感染是病原微生物侵入泌尿、男生殖系统内繁殖而引起的炎症。病原微生物大多为革兰阴性杆菌。由于解剖学特点,泌尿道与生殖道关系密切,且尿道外口与外界相通,两者易同时引起感染或相互传播。泌尿系统感染又称尿路感染,通常肾盂肾炎、输尿管炎为上尿路感染;膀胱炎、尿道炎为下尿路感染。上尿路感染常并发下尿路感染,后者可以单独存在。尿路感染的发病率很高,在感染性疾病中的发病率仅次于呼吸道感染,在不同的性别和年龄中均可发病,其临床表现和结局变化很大。

**【病原微生物】**病原微生物是引起感染的重要条件,大多数为来自肠道的兼性厌氧菌,最常见的为大肠埃希菌,占社区获得性感染的85%和院内获得性感染的50%;其他为副大肠埃希菌、克雷伯菌、变形杆菌、葡萄球菌、粪链球菌、产碱杆菌、铜绿假单胞菌等。此外,还有结核杆菌、淋球菌、衣原体、支原体、滴虫、厌氧菌、真菌、原虫或病毒等。结核杆菌所致泌尿、男生殖系统感染属特异性感染。

**【发病机制】**尿路感染是尿路病原体和宿主相互作用的结果,尿路感染在一定程度上是由细菌的毒力、接种量和宿主的防御机制不完全造成的,这些因素在最终决定细菌定植水平以及对尿路损伤的程度也起到一定作用。正常人的尿道外口皮肤和黏膜有一些细菌停留,如乳酸杆菌、链球菌、葡萄球菌、小棒杆菌等,称为正常菌群。在致病菌未达到一定数量及毒力时,正常菌群能对致病菌起到抑制平衡的作用,且正常人尿液的酸碱度和高渗透压、尿液中所含的尿素和有机酸均不利于细菌的繁殖,而膀胱的排尿活动又可以将细菌排出体外,故正常人尿路对感染具有防御功能。

近年来,有研究认为细菌的毒力也有重要作用。大肠埃希菌表面包裹着一层酸性的多聚糖抗原,称为K抗原。表达特殊的K抗原的大肠埃希菌菌株毒力强,易引起尿路感染。致病菌黏附于尿路上皮的能力是非常重要的环节,这种黏附能力来自致病菌的菌毛,而绝大多数致病菌都有菌毛,能产生黏附素。黏附素能与尿路上皮细胞受体结合,使细菌黏附于尿路黏膜,并开始繁殖。不仅如此,尿路上皮细胞分泌的黏液含黏蛋白、氨基葡萄糖聚糖、糖蛋白、黏多糖等,均有抵制细菌黏附和调节黏附结合力的作用。黏液为一层保护屏障,致病菌如能与黏液结合,损害保护层,就能黏附于尿路上皮细胞表面而引起感染。此外,有研究指出尿路感染的易感性可能与血型抗原、基因型特征、内分泌因素等相关。

**【诱发感染的因素】**由于泌尿、生殖系统在解剖、生理方面的特点,使致病菌在正常情况下不易停留、繁殖,故不易引起感染。但是,一旦泌尿、生殖系统发生病理改变,机体的防御功能被破坏,致病菌乘虚而入,从而诱发感染。诱发感染的因素主要有以下四个方面(图49-1)。

1. 机体抗病能力减弱 如糖尿病、妊娠、贫血、慢性肝病、慢性肾病、营养不良、肿瘤及先天性免疫缺陷或长期应用免疫抑制剂治疗等。

2. 梗阻因素 如先天性泌尿生殖系异常、结石、肿瘤、狭窄、前列腺增生或神经源性膀胱等导致尿液引流不畅,引起尿液滞留,降低尿路及生殖道上皮防御细菌的能力。

3. 医源性因素 如留置导尿管、造瘘管、尿道扩张、前列腺穿刺活检、膀胱镜检查等操作,由于黏膜擦伤或忽视无菌观念,易引入致病菌而诱发或扩散感染。

4. 其他因素 女性尿道较短,容易招致上行感染,特别是经期、更年期、性交时更易发生。妊娠

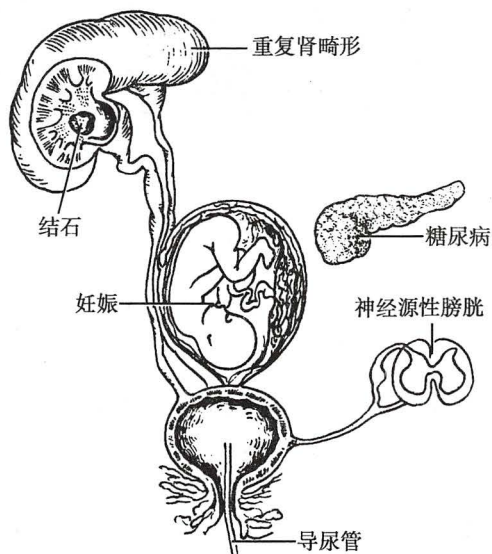


图 49-1 诱发泌尿系统感染的因素，机体抗病能力减弱

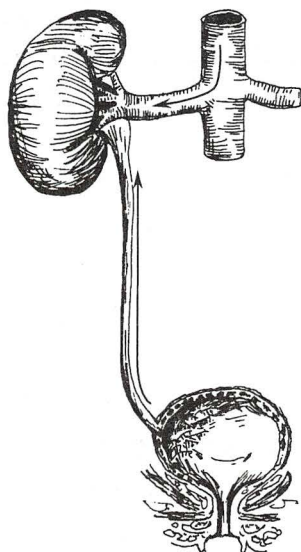


图 49-2 泌尿系统上行感染（血管内箭头示血行感染）

时由于内分泌与机械性原因使输尿管口松弛扩张，尿液排出滞缓，容易上行感染。尿道口畸形或尿道口附近有感染病灶如尿道旁腺炎、阴道炎亦为诱发因素。

**【感染途径】** 主要有四种，最常见为上行感染和血行感染（图 49-2）。

1. **上行感染** 致病菌经尿道进入膀胱，还可沿输尿管腔内播散至肾。大约 50% 下尿路感染病例会导致上尿路感染，因为膀胱炎出现相关的黏膜水肿可能使膀胱输尿管连接部抗反流功能改变，导致尿液反流，致病菌可上行直达肾。如果细菌具有特殊的黏附力或输尿管正常蠕动受到阻碍，上行感染更容易发生。此类感染常发生于妇女新婚期、妊娠期、婴幼儿以及尿路有梗阻的病人。致病菌大多为大肠埃希菌。

2. **血行感染** 较少见，在机体免疫功能低下或某些因素促发下，皮肤疖、痈、扁桃体炎、中耳炎、龋齿等感染病灶内的细菌直接由血行传播至泌尿生殖系器官，常见为肾皮质感染。致病菌多为金黄色葡萄球菌。

3. **淋巴感染** 致病菌从邻近器官的病灶经淋巴管传播至泌尿生殖系器官，如肠道的严重感染或腹膜后脓肿等。

4. **直接感染** 由于邻近器官的感染直接蔓延所致，如阑尾脓肿、盆腔化脓性炎症，或外来的感染，致病菌经肾区瘘管和异物的感染等。

**【诊断】** 泌尿、男生殖系统感染一般都有比较典型的临床表现，尤其是急性期，诊断并不困难。但是，诊断中必须注意寻找病灶及其病理基础，对病原和病变程度要有精确的估计。确定泌尿系感染的诊断靠直接或间接的尿液分析，并经尿液培养确诊。由于留取尿标本时往往因污染而混淆诊断，采用正确的方法采集尿标本是诊断中的重要环节。

1. **尿标本的采集** 有三种方式：①分段收集尿液，一般采用中段尿；②导尿，常用于女性病人；③耻骨上膀胱穿刺，最适用于新生儿和截瘫病人，用此法留取的尿标本最为可靠。尿培养常采用清洁中段尿或耻骨上膀胱穿刺标本。尿标本采集后应在 2 小时内处理，避免污染和杂菌生长。

2. **尿液镜检** 尿标本一般应立即进行涂片检查，最简单的方法是用亚甲蓝染色一滴新鲜尿液，显微镜下观察可以看到革兰阴性杆菌或阳性球菌，另一部分尿标本再送尿细菌培养和药物敏感试验。此外，尿沉渣检查有无白细胞，如每高倍视野白细胞超过 5 个则为脓尿，提示有尿路感染。无菌尿的脓尿要警惕结核等疾病存在。

3. 细菌培养和菌落计数 这是诊断尿路感染的主要依据。如菌落计数多于  $10^5/\text{ml}$  应认为有感染,少于  $10^4/\text{ml}$  可能为污染,应重复培养, $10^4 \sim 10^5/\text{ml}$  为可疑。此值在急性尿路感染和未曾应用抗菌药物的病例中有意义,在慢性病例和已用过药物者则常常难以判断,必须与临床症状结合起来分析才可决断。

4. 定位检查 泌尿系感染有上、下尿路感染之分,上尿路感染以肾盂肾炎为代表,下尿路感染以膀胱炎为主,两者的治疗与预防均不同,临床上必须加以区别。其区别方法包括症状的鉴别、尿镜检、尿培养、尿荧光免疫反应、尿酶测定以及膀胱镜检查等,将在以后各节中分别叙述。

5. 影像学检查 包括超声、尿路平片、排泄性尿路造影、膀胱或尿道造影、CT、放射性核素和磁共振水成像(MRU)等。这些检查的临床意义有:①明确有无泌尿系畸形;②有无梗阻性病变;③是否合并结石、肿瘤、良性前列腺增生;④尿流动力学功能有无减退;⑤两肾功能有无损害并作左右比较;⑥有无膀胱-输尿管反流存在;⑦监测残余尿和肾盂、膀胱的排空时间。以上检查在慢性泌尿系感染和久治不愈的病人中有重要意义。

### 【治疗原则】

1. 明确感染的性质 临床上出现泌尿系感染症状时,必须明确其性质和致病菌,依据尿细菌培养和药敏试验结果,有针对性地用药,这是治疗的关键,但尚无尿细菌培养结果时,可先根据尿沉淀涂片革兰染色来初步估计致病菌,选择恰当的药物。

2. 鉴别上尿路感染还是下尿路感染 在治疗上二者有所不同,前者症状重、预后差、易复发;后者症状轻、预后佳、少复发。

3. 明确血行感染还是上行感染 血行感染发病急剧,有寒战、高热等全身症状,应用血浓度高的抗菌药物,常静脉给药;而上行感染以膀胱刺激症状为主,应用尿液浓度高的抗菌药物和解痉药物。

4. 查明泌尿系有无梗阻因素 泌尿系梗阻常为尿路感染的直接诱因,同时感染后若有梗阻存在,则不易治愈,易产生耐药性菌株,且易复发。

5. 检查有无泌尿系感染的诱发因素(见上述),应加以纠正。

6. 测定尿液 pH 治疗前应测定尿液 pH。若为酸性,宜用碱性药物,如碳酸氢钠等,使尿液碱性化以抑制病菌生长,并用适合于碱性环境的抗菌药物。反之,尿液为碱性则宜用酸性药物,如维生素 C、氯化铵加乌洛托品等,用适应于酸性环境的抗菌药物。

7. 抗菌药物的正确使用 治疗泌尿系感染的目的,是要达到完全清除在尿路中生长的细菌。由此,治疗时必须注意尿液中要有足够浓度的抗菌药物,而不是单纯地依赖于血液中药浓度,而且尿液中浓度要比血液浓度高数百倍,才能达到治疗目的。如果抗生素应用得当,细菌可能在数小时就被消灭,这种治疗需维持 7~10 天,再确定尿细菌培养是否转阴;如菌落数被抑制在每毫升几百或更少,停药后会很快复发。因此,抗菌药物的使用原则上应持续到症状消失,尿细菌培养转阴后 2 周。在抗菌药物治疗过程中,细菌会发生变异,由对某一抗生素高度敏感突变为有抗药性的耐药菌株,为避免耐药菌株的产生可以同时应用两种或两种以上的抗菌药物。若有感染史、尿路梗阻等诱因者,必须延长用药时间,同时适时消除诱因,如手术引流或解除梗阻,不能单纯依靠药物。

## 第二节 上尿路感染

### 一、急性肾盂肾炎

急性肾盂肾炎(acute pyelonephritis)是肾盂和肾实质的急性细菌性炎症。致病菌主要为大肠埃希菌和其他肠杆菌及革兰阳性细菌,如副大肠埃希菌、变形杆菌、粪链球菌、葡萄球菌等。极少数为真菌、病毒等病原体。多由尿道进入膀胱,上行感染经输尿管达肾,或由血行感染播散到肾。女性的发病率高于男性。女性在儿童期、新婚期、妊娠期和老年时更易发生。尿路梗阻、膀胱输尿管反流及尿



潴留等情况可以造成继发性肾盂肾炎。

**【病理】**急性肾盂肾炎时肾肿大及水肿,质地较软。表面散在大小不等的脓肿,呈黄色或黄白色,周围有紫红色充血带环绕。切面观见大小不等的小脓肿不规则分布在肾组织各个部分。肾盂黏膜充血水肿,散在小出血点。显微镜下可见多量中性粒细胞浸润,伴出血。早期肾小球多不受影响,病变严重时可见肾小管、肾小球受破坏。化脓灶愈合后可形成微小的纤维化瘢痕,吸收后无损于肾功能。病灶广泛而严重者,可使部分肾单位功能丧失。在致病菌及感染诱因未被彻底清除时,肾盂肾炎可由病变迁延、反复发作成为慢性。

### 【临床表现】

1. **发热** 突然发生寒战、高热,体温上升至 $39^{\circ}\text{C}$ 以上,伴有头痛、全身痛以及恶心、呕吐等。热型类似脓毒症,大汗淋漓后体温下降,以后又可上升,持续1周左右。

2. **腰痛** 单侧或双侧腰痛,有明显的肾区压痛、肋脊角叩痛。

3. **膀胱刺激症状** 由上行感染所致的急性肾盂肾炎起病时即出现尿频、尿急、尿痛、血尿,以后出现全身症状。血行感染者常由高热开始,而膀胱刺激症状随后出现,有时不明显。

诊断有典型的临床表现,尿液检查有白细胞、红细胞、蛋白、管型和细菌,尿细菌培养每毫升尿有菌落 $10^5$ 以上,血常规检查以可能出现以中性粒细胞增多为主的白细胞升高,老年人症状常不典型。

临床上急性肾盂肾炎常伴膀胱炎,膀胱炎亦可出现发热、腰背部疼痛等临床表现;而下尿路感染又可上行感染累及肾,有时不易区别。然而,下尿路感染以膀胱刺激症状为主要临床表现,并常有下腹部不适、酸胀,很少有寒战、发热等全身症状。在急性期症状控制后,应对病人作进一步检查,查明有无泌尿系梗阻、膀胱输尿管反流等解剖异常,以便进一步治疗。

### 【治疗】

1. 全身治疗卧床休息,输液、退热、多饮水,维持每日尿量达1.5L以上,有利于炎症产物排出。注意饮食易消化、富含热量和维生素。

2. 在培养和敏感性实验结果出来以前,以广谱抗生素治疗为主。抗菌药物治疗可选用药物有:①SMZ-TMP对除铜绿假单胞菌外的革兰阳性及阴性菌有效。②喹诺酮类药物抗菌谱广、作用强、毒性少,除不宜用于儿童及孕妇外,临床已广泛应用。③青霉素类药物。④第一、二代头孢菌素可用于产酶葡萄球菌感染。第二、三代头孢菌素对严重革兰阴性杆菌感染作用显著,与氨基糖苷类合用有协同作用。哌拉西林、头孢哌酮、头孢他啶、阿米卡星、妥布霉素等对铜绿假单胞菌及其他假单胞菌等感染有效。⑤去甲万古霉素适用于耐甲氧西林的葡萄球菌、多重耐药的肠球菌感染及对青霉素过敏病人的革兰阳性球菌感染。亚胺培南-西拉司丁钠(泰能)抗菌谱广,对革兰阴性杆菌杀菌活性好。这两种尤适用于难治性院内感染及免疫缺陷者的肾盂肾炎。以上的治疗宜个体化,疗程7~14日,静脉用药者可在体温正常,临床症状改善,尿细菌培养转阴后改口服维持。

3. 对症治疗应用碱性药物如碳酸氢钠、枸橼酸钾,降低酸性尿液对膀胱的刺激,以缓解膀胱刺激症状。钙离子通道拮抗剂维拉帕米(异搏定)或盐酸黄酮哌酯(泌尿灵)可解除膀胱痉挛和缓解刺激症状。

## 二、肾积脓

肾实质感染所致广泛的化脓性病变,或尿路梗阻后肾盂肾盏积水、感染而形成一个积聚脓液的囊腔称为肾积脓(pyonephrosis)。多在上尿路结石、肾结核、肾盂肾炎、肾积水、手术史等疾病的基础上,并发化脓性感染而形成。

**【临床表现】**主要为全身感染症状,如畏寒、高热,腰部疼痛并有肿块。如尿路为不完全性梗阻,脓液沿输尿管排入膀胱而出现膀胱刺激症状,膀胱镜检查可见病侧输尿管口喷脓尿。超声显示为肾



孟积脓,CT也有助于诊断。排泄性尿路造影或放射性核素肾图提示病侧肾功能减退或丧失。右侧肾积脓需与化脓性胆囊炎鉴别。

治疗应注意加强营养,抗感染,纠正水、电解质紊乱,并施行脓肾造瘘术。感染控制后,针对病因治疗。如患肾功能已丧失,而对侧肾功能正常,可作患肾切除术。

### 三、肾皮质多发性脓肿

肾皮质形成多发性小脓肿,称为肾疔;小脓肿融合扩大而成大块化脓组织称为肾痈(renal carbuncle)。致病菌大多为金黄色葡萄球菌,亦有大肠埃希菌和变形杆菌等。大多数病人由于疔、痈、龋齿、扁桃腺炎、肺部感染、骨髓炎和前列腺炎等远处炎性病灶,经血运播散引起,随着有效抗生药的研究成功及广泛运用,由革兰阳性菌形成的脓肿在逐渐减少,由大肠埃希菌和变形杆菌引起者更为常见。在病理上与典型急性肾盂肾炎不同,病变发展可从肾皮质向外破溃形成肾周围脓肿。

临床表现主要为畏寒、发热、腰部疼痛、肌紧张、肋脊角叩痛,无膀胱刺激症状,病程约1~2周。如肾痈破溃侵入肾周围间隙,则全身和局部症状明显加重。血白细胞升高,中性粒细胞增加。尿镜检无脓尿或菌尿。但是,当脓肿与集合系统相通后可出现脓尿和菌尿,尿液涂片革兰染色可找到致病菌,尿细菌培养为阳性。血培养有细菌生长。超声和CT均可显示脓肿,在超声引导下针刺抽吸取得脓液则肯定诊断。排泄性尿路造影显示肾盂肾盏有推移受压,病侧肾功能减退。

若肾痈形成或并发肾周围脓肿,需施行切开引流术。早期肾皮质脓肿(cortical abscesses of kidney)应及时应用抗生素。通常推荐广谱抗菌药物,如氨苄西林,或万古霉素与氨基糖苷类合用,或第三代头孢菌素。如果经48小时的治疗无效,就应该在CT或超声的引导下经皮穿刺或手术切开引流。

### 四、肾周围炎

肾周围组织的化脓性炎症称肾周围炎(perinephritis),若形成脓肿称肾周围脓肿。肾周围脓肿一般是由急性肾皮质脓肿溃破入肾周间隙或从其他部位的感染经血行播散形成。致病菌以金黄色葡萄球菌及大肠埃希菌多见,病变位于肾固有筋膜与肾周筋膜之间,多由肾痈、肾表面脓肿直接感染所致。由于肾周组织脂肪丰富,且疏松,感染易蔓延。脓液流入髂腰间隙,形成腰大肌脓肿,穿破横膈形成脓胸。

**【临床表现】**症状出现往往较隐匿。大部分肾周脓肿病人超过5天才出现症状。主要为畏寒、发热、腰部疼痛和肌紧张,局部压痛明显。血白细胞及中性粒细胞上升。由于肾周围炎多伴有肾实质感染,尿常规检查可见脓细胞。单纯肾周围炎尿常规无异常。若脓肿溃破,沿腰大肌扩展,刺激腰大肌使髋关节屈曲不能伸展,脊柱弯向病侧。胸透可见同侧膈肌抬高,活动受限。腹部平片可见脊柱向病侧弯曲,腰大肌阴影消失。排泄性尿路造影肾位置异常,呼吸时移动范围减小,甚至不随呼吸移动。超声和CT可显示肾周围脓肿,在超声引导下作肾周围穿刺,可抽得脓液。

未形成脓肿,治疗首选敏感的抗生素和局部热敷,并加强全身支持疗法。如有脓肿形成,应作穿刺或切开引流。

## 第三节 下尿路感染

### 一、急性细菌性膀胱炎

急性细菌性膀胱炎(acute bacterial cystitis)女性多见,且25%~30%的病人年龄在20~40岁。因女性尿道短而直,尿道外口畸形常见(图49-3),会阴部常有大量细菌存在,只要有感染的诱因存在,如性交、导尿、个人卫生不洁及个体对细菌抵抗力降低,都可导致上行感染。很少由血行感染及淋巴

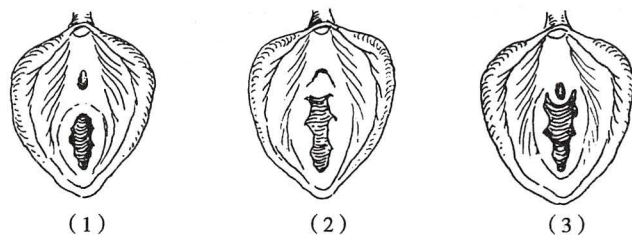


图 49-3 女性尿道外口正常解剖及畸形  
(1) 正常解剖 (2) 处女膜伞 (3) 尿道口处女膜融合

感染所致,男性常继发于其他病变,如急性前列腺炎、良性前列腺增生、包皮炎、尿道狭窄、尿结石、肾感染等。也可继发于邻近器官感染如阑尾脓肿。致病菌多数为大肠埃希菌。

**【病理】** 浅表膀胱炎症多见,以尿道内口及膀胱三角区最明显。病变仅累及黏膜、黏膜下层,可见黏膜充血、水肿、片状出血斑、浅表溃疡或脓苔覆盖。显微镜下见多数白细胞浸润。炎症有自愈倾向,愈合后不遗留痕迹。若治疗不彻底或有异物、残余尿、上尿路感染等情况,炎症可转为慢性。

**【临床表现】** 发病突然,有尿痛、尿频、尿急,严重者数分钟排尿一次,且不分昼夜。排空后仍有尿不尽感。病人常诉排尿时尿道有烧灼感,甚至不敢排尿。常见终末血尿,有时为全程血尿,甚至有血块排出。可有急迫性尿失禁。

全身症状不明显,体温正常或仅有低热,当并发急性肾盂肾炎或前列腺炎、附睾炎时才有高热。在女性常与经期、性交有关。男性如有慢性前列腺炎,可在性交或饮酒后诱发膀胱炎。

**【诊断】** 耻骨上膀胱区可有压痛,但无腰部压痛。在男性,可发现并发的附睾炎,检查附睾有压痛;如有尿道炎,可有尿道脓性分泌物。男病人还应注意有无前列腺炎或良性前列腺增生。在女性应注意有无阴道炎、尿道炎、膀胱脱垂或憩室,检查有无处女膜及尿道口畸形,尿道旁腺感染积脓。

尿沉渣检查有白细胞增多,也可有红细胞。应作尿细菌培养、菌落计数和药物敏感试验,典型病例常获得阳性结果。肾功能一般不受影响。在急性感染期禁忌作膀胱镜检查及尿道扩张。尿道有分泌物应作涂片细菌学检查。

膀胱炎应与其他以排尿改变为主要症状的疾病鉴别,包括阴道炎、尿道炎等。阴道炎有排尿刺激症状伴阴道刺激症状,常有阴道分泌物排出且恶臭。尿道炎有尿频、尿急,但不如膀胱炎明显,有尿痛,无畏寒、发热,有尿道脓性分泌物;常见致病原为淋球菌、衣原体、支原体、单纯疱疹病毒和滴虫等。

**【治疗】** 多饮水,口服碳酸氢钠碱化尿液,减少对尿路的刺激。并可用颠茄、阿托品、地西泮,膀胱区热敷、热水坐浴等解除膀胱痉挛。

抗菌药物应用,选用复方磺胺甲噁唑、头孢菌素类、喹诺酮类等药物。近年,对于女性无并发症的单纯性膀胱炎,可选择敏感的抗菌药物,首选 3 日疗法,对于症状持续 1 周或更长时间者以及可能具有复杂因素的病人可选用 7 日疗法。

绝经期后妇女经常会发生尿路感染,并易反复感染。雌激素的缺乏引起阴道内乳酸杆菌减少和致病菌的繁殖增加常是感染的重要因素。雌激素替代疗法以维持正常的阴道内环境,增加乳酸杆菌并清除致病菌,可以减少尿路感染的发生。

## 二、慢性细菌性膀胱炎

慢性细菌性膀胱炎(chronic bacterial cystitis)常是上尿路急性感染的迁移或慢性感染所致,亦可诱发或继发于某些下尿路病变,如良性前列腺增生、慢性前列腺炎、尿道狭窄、膀胱结石或异物、尿道口处女膜融合、处女膜伞、尿道旁腺炎等。

【病理】膀胱黏膜苍白、变薄或肥厚,有时呈颗粒或小囊状,偶见溃疡。显微镜下可见固有膜内有较多浆细胞、淋巴细胞浸润和结缔组织增生。当炎症累及肌层使逼尿肌纤维化,膀胱容量可缩小。

【临床表现】反复发作或持续存在尿频、尿急、尿痛,并有耻骨上膀胱区不适,膀胱充盈时疼痛较明显。尿液混浊。

【诊断】根据病史和临床表现诊断不难,但必须考虑反复发作或持续存在的原因,否则难以彻底治疗。

男性应作直肠指检了解前列腺有无病变,并作阴囊、阴茎、尿道口检查,排除生殖道炎症、尿道炎或结石。女性应了解尿道外口、处女膜有无畸形,有无宫颈炎、阴道炎或前庭腺炎等。注意有无糖尿病、免疫功能低下等疾病。

尿沉渣检查有少量白细胞,可有红细胞。尿细菌培养可阳性,如多次中段尿细菌培养阴性,应考虑与泌尿系结核鉴别。

超声、CT扫描、排泄性尿路造影等能帮助了解有无尿路畸形、结石或肿瘤。膀胱镜检查可见脓尿、脓苔、膀胱黏膜充血、水肿或小梁,有时见憩室、结石、异物或肿瘤。由于腺性膀胱炎、间质性膀胱炎、膀胱原位癌都可表现为反复的膀胱刺激症状,有时难以与慢性膀胱炎区别,膀胱镜检查及活体组织病理检查有助于诊断。

【治疗】应用抗菌药物,保持排尿通畅,处理诱发尿路感染的病因,必要时需手术纠正,如处女膜成形术等。病程较长,抵抗力弱者,应全身支持,增进营养。

### 三、尿道炎

本节叙述的尿道炎(urethritis)主要指通过性接触传播途径,由淋球菌或非淋球菌的病原体所致的急、慢性尿道炎,属性传播疾病。

(一) 淋菌性尿道炎 由淋球菌引起的尿道感染,常累及泌尿、生殖系的黏膜。淋球菌为革兰阴性的奈瑟双球菌。人是淋球菌唯一天然宿主,有易感性,发病后免疫力极低下,可再度感染。淋菌性尿道炎(gonorrheal urethritis)主要由性接触直接传播,偶尔也通过带淋球菌的衣裤、毛巾、浴盆、便桶和手等间接传播,一次性接触感染源后,男性感染淋病的风险为10%,女性为40%。患淋病的孕妇分娩常是新生儿感染的原因。

【临床表现】淋球菌急性感染后,经过2~5日潜伏期发病。感染初期病人尿道口黏膜红肿、发痒和轻微刺痛。尿道排出多量脓性分泌物,排尿不适。病情发展可使黏膜红肿延伸到前尿道全部,阴茎肿胀,尿频、尿急、尿痛明显,有时可见血尿。两侧腹股沟淋巴结呈急性炎症反应。及时治疗者大约1周后症状逐渐减轻,尿道口红肿消退,尿道分泌物减少而稀薄,排尿正常,1个月后症状可消失。部分病人可继发急性后尿道炎、前列腺炎、精囊炎及附睾炎;治疗未愈者可形成慢性淋菌性尿道炎;反复发作还可引起炎性尿道狭窄。

【诊断】有典型的临床表现及不洁性交史,尿道分泌物涂片可在多核白细胞内找到成对排列的革兰阴性双球菌。在慢性期,淋球菌潜伏于腺、窦及前列腺等处,因而不易找到。尿三杯试验以第一杯脓尿最明显。

【治疗】治疗以青霉素类药物为主,亦可用头孢曲松、大观霉素等。感染初期可使用头孢曲松1.0g,肌注或静脉注射,单次给药,产生的高浓度药物可治愈99%无合并症的淋病病人;若病情较重,合并生殖系感染,可适当延长抗生素疗程,并口服喹诺酮类、头孢菌素类或复方磺胺甲噁唑,一般7~14日为一疗程。淋菌性尿道狭窄的处理以定期逐渐扩张尿道为主,同时给予抗菌药物,必要时作尿道口狭窄切开,广泛性前尿道狭窄可用尿道膀胱镜作尿道内切术。配偶应同时治疗。

(二) 非淋菌性尿道炎 病原体以沙眼衣原体或支原体为主,亦有滴虫、单纯疱疹病毒、肝炎病



毒、白色念珠菌、包皮垢杆菌等,通过性接触或同性恋传播,比淋菌性尿道炎发病率高,在性传播性疾病中占首位。

临床表现一般在感染后1~5周发病。表现为尿道刺痒、尿痛和分泌少量白色稀薄液体,有时仅为痂膜封口或裤裆污秽,常见于晨间。在男性,感染可侵犯附睾引起急性附睾炎,亦可导致男性不育。

**【诊断】**有典型的临床表现及不洁性行为的接触传染。清晨排尿前取尿道分泌物作衣原体、支原体接种培养。非淋菌性尿道炎与淋菌性尿道炎可以在同一病人同一时期中发生双重感染,因症状相似,鉴别诊断应慎重。尿道分泌物涂片每高倍镜视野下见到10~15个多核白细胞,找到衣原体或支原体的包涵体,无细胞内革兰阴性双球菌,据此可与淋菌性尿道炎相鉴别。

**【治疗】**常用米诺环素(美满霉素)、红霉素等治疗,配偶应同时治疗,以免重复感染。

## 第四节 男生殖系统感染

男生殖系统感染中常见有前列腺炎(prostatitis)和附睾炎(epididymitis)。前列腺炎是指前列腺受到致病菌感染和(或)某些非感染因素刺激而出现的骨盆区域疼痛或不适、排尿异常、性功能障碍等临床表现。前列腺炎是成年男性的常见疾病,50岁以下的成年男性患病率较高,高发年龄为31~40岁,我国的一项大样本调查显示前列腺炎样症状发生率为8.4%。有资料显示前列腺炎病人占泌尿外科门诊病人的8%~25%;尸检中的患病率为24.3%~44%。目前,前列腺炎的发病机制、病理生理改变尚不十分清楚。最近有许多学者都认为它不是一个单独的疾病,而是前列腺炎综合征(prostatitis syndrome, PS)。这些疾病各有各的病因、临床特点和预后。

根据目前对前列腺炎的基础和临床研究情况,1995年美国国立卫生研究院(NIH)提出新的分类方法,将前列腺炎分为四型:I型,急性细菌性前列腺炎(acute bacterial prostatitis, ABP);II型,慢性细菌性前列腺炎(chronic bacterial prostatitis, CBP);III型,慢性前列腺炎/慢性骨盆疼痛综合征(chronic prostatitis/chronic pelvic pain Syndrome, CP/CPPS),该型又分为III A(炎症性 CPPS)和III B(非炎症性 CPPS)两种亚型;IV型,无症状性前列腺炎(asymptomatic inflammatory prostatitis, AIP)。以上分类方法较传统的分类方法(Drach, 1978年分类)有很大进步,在临床诊治中有一定的指导意义,但仍有待进一步完善。

附睾炎可发生于单侧或双侧,分急性附睾炎(acute epididymitis)和慢性附睾炎(chronic epididymitis)。

### 一、急性细菌性前列腺炎

急性细菌性前列腺炎大多由尿道上行感染所致,如经尿道器械操作。血行感染来源于疖、痈、扁桃腺、龋齿及呼吸道感染灶。也可由急性膀胱炎、急性尿潴留及急性淋菌性后尿道炎等的感染尿液经前列腺管逆流引起。致病菌多为革兰阴性杆菌或假单胞菌,最常见的为大肠埃希菌,也有葡萄球菌、链球菌、淋球菌及衣原体、支原体等。前列腺腺泡有多量白细胞浸润,组织水肿。大部分病人治疗后炎症可以消退,少数治疗不彻底者可变为慢性前列腺炎,严重者变为前列腺脓肿。

**【临床表现】**发病突然,为急性疼痛伴随着排尿刺激症状和梗阻症状以及发热全身症状。典型症状为尿频、尿急、排尿痛,梗阻症状为排尿犹豫、尿线间断,甚至急性尿潴留,会阴部及耻骨上疼痛伴随外生殖器不适或疼痛,全身症状有寒战和高热,恶心、呕吐,甚至败血症。临床上往往伴发急性膀胱炎。

**【诊断】**有典型的临床表现和急性感染史。直肠指检前列腺肿胀、压痛、局部温度升高,表面光滑,形成脓肿则有饱满或波动感。感染蔓延可引起精囊炎、附睾炎、菌血症,故禁忌作前列腺按摩或穿



刺。常见的并发症有急性尿潴留、附睾炎、直肠或会阴瘘,血行感染可同时发生急性肾盂肾炎。尿沉渣检查有白细胞增多,血液和(或)尿细菌培养阳性。

**【治疗】**积极卧床休息,输液,应用抗菌药物及大量饮水,并使用止痛、解痉、退热等药物,以缓解症状。如有急性尿潴留,避免经尿道导尿引流,应用耻骨上穿刺造瘘。

抗菌药物:常选用喹诺酮类如环丙沙星、氧氟沙星;以及头孢菌素、妥布霉素、氨苄西林等。如衣原体感染可用红霉素、阿奇霉素等。如淋球菌感染可用头孢曲松。如厌氧菌感染则用甲硝唑。一疗程7日,可延长至14日。

预后一般良好,少数并发前列腺脓肿,则应经会阴切开引流。

## 二、慢性前列腺炎

(一) 慢性细菌性前列腺炎 大多数慢性前列腺炎病人没有急性炎症过程。其致病菌有大肠埃希菌、变形杆菌、克雷伯菌属、葡萄球菌或链球菌等,也可由淋球菌感染,主要是经尿道逆行感染所致。组织学上前列腺分为内层与周围层,内层腺管为顺行性,而周围层腺管呈逆行倒流。射精时,如后尿道有感染,则有致病菌会大量挤向周围层。如排尿不畅,感染的尿液也可经前列腺管逆流至前列腺组织内形成微结石,使感染更难控制。此外,前列腺腺上皮的类脂质膜是多种抗生素进入腺泡的屏障,也是慢性前列腺炎治疗不理想、难以根治的原因。

### 【临床表现】

1. 排尿改变及尿道分泌物 尿频、尿急、尿痛,排尿时尿道不适或灼热。排尿后和便后常有白色分泌物自尿道口流出,俗称尿道口“滴白”。合并精囊炎时,可有血精。
2. 疼痛 会阴部、下腹隐痛不适,有时腰骶部、耻骨上、腹股沟区等也有酸胀感。
3. 性功能减退 可有勃起功能障碍、早泄、遗精或射精痛。
4. 精神神经症状 出现头晕、头胀、乏力、疲惫、失眠、情绪低落、疑虑焦急等。
5. 并发症 可表现变态反应如虹膜炎、关节炎、神经炎、肌炎、不育等。

**【诊断】**慢性细菌性前列腺炎的诊断依据有:①反复的尿路感染发作;②前列腺按摩液中持续有致病菌存在。但是,临床上常难以明确。

1. 直肠指检 前列腺呈饱满、增大、质软、轻度压痛。病程长者,前列腺缩小、变硬、不均匀,有小硬结。同时应用前列腺按摩获取前列腺液送检验。

2. 前列腺液检查 前列腺液白细胞 $>10$ 个/高倍视野,卵磷脂小体减少,可诊断为前列腺炎。但前列腺炎样症状的程度与前列腺液中白细胞的多少无相关性。

分段尿及前列腺液培养检查:检查前充分饮水,取初尿10ml(voided bladder one, VB<sub>1</sub>),再排尿200ml后取中段尿10ml,(voided bladder two, VB<sub>2</sub>)。而后,作前列腺按摩,收集前列腺液(expressed prostatic secretion, EPS),完毕后排尿10ml(voided bladder three, VB<sub>3</sub>),均送细菌培养及菌落计数。菌落计数前列腺液或VB<sub>3</sub> $>$ VB<sub>1</sub>和VB<sub>2</sub>10倍可诊断为细菌性前列腺炎。若VB<sub>1</sub>及VB<sub>2</sub>细菌培养阴性,VB<sub>3</sub>和前列腺液细菌培养阳性,即可确定诊断。此检查方法即 Meares-Stamey 的“四杯法”。

3. 超声 显示前列腺组织结构界限不清、混乱,可提示前列腺炎。膀胱镜检查可见后尿道、精阜充血、肿胀。

**【治疗】**治疗效果往往不理想。首选红霉素、多西环素(强力霉素)等具有较强穿透力的抗菌药物。目前应用于临床的药物还有喹诺酮类、头孢菌素类等,亦可以联合用药或交替用药,以防止耐药性。

综合治疗可采用:①热水坐浴及理疗(如离子透入)可减轻局部炎症,促进吸收;②前列腺按摩,每周1次,以引流炎性分泌物;③忌酒及辛辣食物,避免长时间骑、坐,有规律的性生活;④中医治疗,



应用活血化瘀和清热解毒药物。

(二) 慢性非细菌性前列腺炎 大多数慢性前列腺炎属此类,对此病的致病原未有统一意见。可能由其他微生物,如沙眼衣原体、支原体、滴虫、真菌、病毒等所致。在性生活无规律、勃起而不射精、性交中断或长途骑车、长时间坐位工作等诱因下致盆腔及前列腺充血。过量饮酒及辛辣食物常可加重前列腺炎症状。发病机制目前尚不完全明确。

**【临床表现】**类似慢性细菌性前列腺炎,主要表现为长期、反复的会阴、下腹部等区域疼痛或不适,或表现为尿频、尿不尽,可伴有不同程度的性功能障碍、生育能力下降、精神、心理症状等一系列综合征,所不同是没有反复尿路感染发作。体检与临床表现不一定相符。直肠指检前列腺稍饱满,质较软,有轻度压痛。临床上具有慢性前列腺炎的症状,尤其是盆腔、会阴部疼痛明显,而前列腺液检查正常,培养无细菌生长,称为前列腺痛(prostatodynia,PD)。

**【治疗】**致病原为衣原体、支原体则可用米诺环素、多西环素及碱性药物。其他可用红霉素、甲硝唑等。 $\alpha$ 受体阻滞剂可以解痉、改善症状。某些植物制剂对改善症状也有一定的疗效。有精神心理障碍者,可用抗抑郁、焦虑等药物。此外,每日1次热水坐浴;每周1次前列腺按摩以及去除易造成盆腔、前列腺充血的因素,往往也可有良好的疗效。生物反馈,针灸等也有一定的效果。

### 三、急性附睾炎

**【病因】**急性附睾炎多见于中青年,常由泌尿系感染和前列腺炎、精囊炎、性传播疾病扩散所致。感染多从输精管逆行传播,血行感染少见。致病菌多为大肠埃希菌,也有淋球菌、衣原体、病毒等。在老年人,开放性前列腺切除或经尿道前列腺电切后,射精管口向前列腺窝敞开,排尿时压力增高,可使菌尿经输精管逆流至附睾。无菌尿经输精管逆流到附睾亦会致化学性附睾炎。偶见由于输尿管异位开口引起。

**【病理】**炎症可使附睾肿胀,炎症开始于附睾尾部,随后通过附睾体扩散至附睾头部,可形成脓肿。累及睾丸形成附睾睾丸炎。睾丸鞘膜可有渗液,形成继发性睾丸鞘膜积液。精索可增粗,炎症反应可波及腹股沟区。

**【临床表现】**发病突然,全身症状明显,可有畏寒、高热。病侧阴囊明显肿胀、阴囊皮肤发红、发热、疼痛,并沿精索、下腹部以及会阴部放射。附睾睾丸及精索均有增大或增粗,肿大以附睾头、尾部为甚。有时附睾、睾丸界限不清,下坠时疼痛加重。可伴有膀胱刺激症状。血白细胞及中性粒细胞升高。

**【诊断】**根据典型临床表现,易于诊断,体检易发现局限性附睾触痛。应注意与阴囊内其他疾病鉴别。附睾结核形成寒性脓肿,合并细菌感染时往往出现急性炎症表现。睾丸扭转(testicular torsion)多发于青少年,常在安静状态下发病,起病突然、急,阴囊部疼痛明显。采用钼靶X线睾丸摄片或放射性核素 $^{99m}\text{Tc}$ 作睾丸显像或多普勒超声检查睾丸的血流情况,有助于鉴别诊断。多普勒超声可显示急性炎症为血流增加,睾丸扭转时有缺血,血流减少。

**【治疗】**卧床休息,并将阴囊托起,采用止痛、热敷。可用0.5%利多卡因作精索封闭,减少疼痛。选用广谱抗生素治疗。病情较重者,宜尽早静脉用药。脓肿形成则切开引流。

### 四、慢性附睾炎

多由急性附睾炎治疗不彻底而形成。部分病人无急性炎症过程,可伴有慢性前列腺炎。

附睾较硬,呈结节状。显微镜检查可见附睾组织纤维增生,有大量瘢痕组织,附睾小管阻塞,白细胞及浆细胞浸润。

临床表现为阴囊长期有轻度不适,或坠胀痛,休息后好转。附睾局限性增厚及肿大,与睾丸的界限清楚,精索、输精管可增粗,前列腺质地偏硬。需与结核性附睾炎鉴别,后者附睾质地稍硬,常发生



于附睾尾部,输精管增粗并触及串珠状结节,前列腺小而有结节,同侧精囊多有病变;尿液镜检有白细胞、红细胞,超声、X线及膀胱镜检查常可发现肾结核的证据。双侧附睾感染,可影响生育;有慢性前列腺炎者,要同时予以治疗。

针对病原菌给予抗感染治疗,托起阴囊,局部热敷、热水坐浴、理疗等亦有助于缓解症状。重视前列腺炎的综合治疗。如局部疼痛剧烈,反复发作,影响生活和工作,可考虑作附睾切除。

(梁朝朝)



## 第五十章 泌尿、男生殖系统结核

泌尿、男生殖系统结核是全身结核病的一部分,其中最主要是肾结核(renal tuberculosis)。肾结核绝大多数起源于肺结核,少数继发于骨关节结核或消化道结核。肾结核是由结核杆菌引起的慢性、进行性、破坏性病变。结核杆菌自原发感染灶经血行播散引起肾结核,如未及时治疗,结核杆菌随尿流下行可播散到输尿管、膀胱、尿道致病。结核杆菌还可以通过前列腺导管、射精管进入男生殖系统,引起前列腺、精囊、输精管、附睾和睾丸结核,男生殖系统结核也可以经血行直接播散引起(图 50-1)。泌尿、男生殖系统结核病往往在肺结核发生或愈合后 3~10 年或更长时间才出现症状。也常常在一些消耗性疾病、创伤、皮质激素使用、免疫抑制性疾病、糖尿病、艾滋病病人中出现。

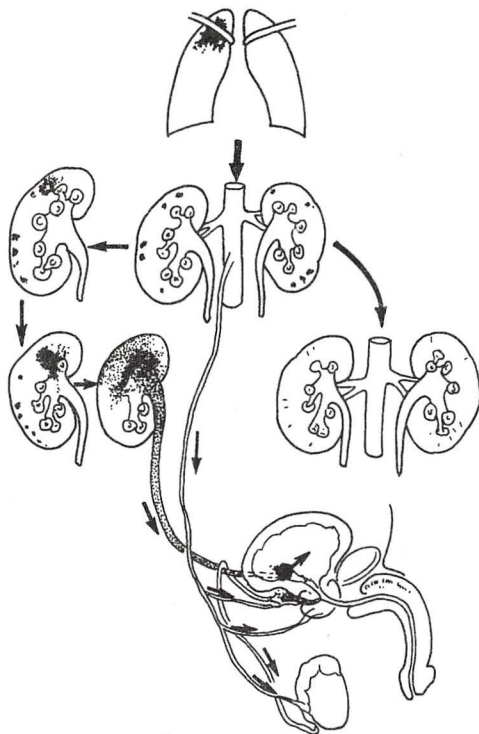


图 50-1 泌尿、男生殖系统结核发病原理

### 第一节 泌尿系统结核

**【病理】** 结核杆菌经血行感染进入肾,主要在双侧肾皮质的肾小球周围毛细血管丛内,形成多发性微小结核病灶。由于该处血液循环丰富,修复力较强,如病人免疫状况良好,感染细菌的数量少或毒力较小,这种早期微小结核病变可以全部自行愈合,临床上常不出现症状,称为病理肾结核。但此期肾结核可以在尿中查到结核杆菌。如果病人免疫能力低下,细菌数量大或毒力较强,肾皮质内的病灶不愈合逐渐扩大,结核杆菌经肾小管达到髓质的肾小管袢处,由于该处血流缓慢、血液循环差,易发展为肾髓质结核。病变在肾髓质继续发展,穿破肾乳头到达肾盏、肾盂,发生结核性肾盂肾炎,出现临床症状及影像学改变,称为临床肾结核。绝大多数为单侧病变。

肾结核的早期病变主要是肾皮质内炎性细胞浸润后形成的多发性结核结节,随着病变发展,病灶浸润逐渐扩大,侵入肾髓质后病变不能自愈,进行性发展,结核结节彼此融合,形成干酪样脓肿,从肾乳头处破入肾盏肾盂形成空洞性溃疡,逐渐扩大蔓延累及全肾。肾盏颈或肾盂出口因纤维化发生狭窄,可形成局限的闭合脓肿或结核性脓肾。结核钙化也是肾结核常见的病理改变,可为散在的钙化斑块,也可弥漫的全肾钙化。少数病人全肾广泛钙化时,其内混有干酪样物质,肾功能完全丧失,输尿管常完全闭塞,含有结核杆菌的尿液不能流入膀胱,膀胱继发性结核病变逐渐好转和愈合,膀胱刺激症状也逐渐缓解甚至消失,尿液检查趋于正常,这种情况称之为“肾自截”(autonephrectomy)。但病灶内仍存有大量活的结核杆菌,仍可作为病源复发,不能因症状不明显而予以忽视。

输尿管结核表现为黏膜和黏膜下层结核结节、溃疡、肉芽肿和纤维化,病变是多发性的。病变修复愈合后,管壁纤维化增粗变硬,管腔呈节段性狭窄,致使尿流下行受阻,引起肾积水,加速肾结核病变发展,肾功能受到进一步损害,甚至发展成为结核性脓肾,肾功能完全丧失。近年来,部分肾结核临床表现不典型,但实验室及影像学的检查对此类肾结核的诊断具有一定价值,此类肾结核称为不典型肾结核。输尿管狭窄多见于输尿管膀胱连接部。

膀胱结核起初为黏膜充血、水肿,散在结核结节形成,病变常从病侧输尿管口周围开始,逐渐扩散至膀胱的其他处。结核结节可互相融合形成溃疡、肉芽肿,有时深达肌层。结核性溃疡较少见,病变愈合致使膀胱壁广泛纤维化和瘢痕收缩,使膀胱壁失去伸张能力,膀胱容量显著减少(不足50ml),称为挛缩膀胱(contractured bladder)。膀胱结核病变及挛缩膀胱常可致健侧输尿管口狭窄或闭合不全,形成洞穴样输尿管口,膀胱内压升高,导致肾盂尿液梗阻或膀胱尿液反流,引起对侧肾积水。挛缩膀胱和对侧肾积水都是肾结核常见的晚期并发症。膀胱壁结核溃疡向深层侵及,偶可穿透膀胱壁与邻近器官形成瘘,如结核性膀胱阴道瘘或膀胱直肠瘘。

尿道结核主要发生于男性,常为前列腺、精囊结核形成空洞破坏后尿道所致,少数为膀胱结核蔓延引起。其病理改变主要是结核性溃疡、纤维化导致尿道狭窄,引起排尿困难,加剧肾功能损害。

**【临床表现】**肾结核常发生于20~40岁的青壮年,男性较女性多见。儿童和老人发病较少,儿童发病多在10岁以上,婴幼儿罕见。约90%为单侧性。

肾结核症状取决于肾病变范围及输尿管、膀胱继发结核病变的严重程度。肾结核早期常无明显症状及影像学改变,只是尿液检查有少量红细胞、白细胞及蛋白,呈酸性,尿中可能发现结核杆菌。随着病情的发展,可出现下列典型的临床表现。

1. **尿频、尿急、尿痛** 是肾结核的典型症状之一。尿频往往最早出现,常是病人就诊时的主诉。最初是因含有结核杆菌的脓尿刺激膀胱黏膜引起,以后当结核病变侵及膀胱壁,发生结核性膀胱炎及溃疡,尿频加剧,并伴有尿急、尿痛。晚期膀胱发生挛缩,容量显著缩小,尿频更加严重,每日排尿次数达数十次,甚至出现尿失禁现象。

2. **血尿** 是肾结核的重要症状,常为终末血尿。主因是结核性膀胱炎及溃疡,在排尿终末膀胱收缩时出血所致。少数肾结核因病变侵及血管,也可以出现全程肉眼血尿;出血严重时,血块通过输尿管偶可引起肾绞痛。肾结核的血尿常在尿频、尿急、尿痛症状发生以后出现,但也有以血尿为初发症状者。

3. **脓尿(pyuria)** 是肾结核的常见症状。肾结核病人均有不同程度的脓尿,严重者尿如洗米水样,内含有干酪样碎屑或絮状物,显微镜下可见大量脓细胞。

4. **腰痛和肿块** 仅少数肾结核病变破坏严重和梗阻,发生结核性脓肾或继发肾周感染,或输尿管被血块、干酪样物质堵塞时,可引起腰部钝痛或绞痛。较大肾积脓或对侧巨大肾积水时,腰部可触及肿块。

5. **男生殖系统结核** 男性病人中约有50%~70%合并生殖系统结核。虽然病变主要从前列腺、精囊开始,但临床上表现最明显是附睾结核,附睾可触及不规则硬块。输精管结核病变时,变得粗硬并呈“串珠”样改变。

6. 全身症状 肾结核病人的全身症状常不明显。晚期肾结核或合并其他器官活动结核时,可以有发热、盗汗、消瘦、贫血、虚弱,食欲缺乏等典型结核症状。严重双肾结核或肾结核对侧肾积水时,可出现贫血、水肿、恶心、呕吐、少尿等慢性肾功能不全的症状,甚至突然发生无尿。

【诊断】肾结核是慢性膀胱炎的常见原因,因此,凡是无明显原因的慢性膀胱炎,症状持续存在并逐渐加重,伴有终末血尿;尤其青壮年男性有慢性膀胱炎症状,尿培养无细菌生长,经抗菌药物治疗无明显疗效;附睾有硬结或伴阴囊慢性窦道者,应考虑有肾结核的可能。下列检查有助于诊断。

1. 尿液检查 尿呈酸性,尿蛋白阳性,有较多红细胞和白细胞。尿沉淀涂片抗酸染色约 50% ~ 70% 的病例可找到抗酸杆菌,以清晨第一次尿液检查阳性率最高,至少连续检查三次。若找到抗酸杆菌,不应作为诊断肾结核的唯一依据,因包皮垢杆菌、枯草杆菌也是抗酸杆菌,易和结核杆菌混淆。尿结核杆菌培养时间较长(4~8周)但可靠,阳性率可达 90%,这对肾结核的诊断有决定性意义。

2. 影像学诊断 包括超声、X线、CT及MRI等检查。对确诊肾结核,判断病变严重程度,决定治疗方案非常重要。

(1) 超声:简单易行,对于中晚期病例可初步确定病变部位,常显示病肾结构紊乱,有钙化则显示强回声,超声也较容易发现对侧肾积水及膀胱有无挛缩。

(2) X线检查:尿路平片(KUB)可能见到病肾局灶或斑点状钙化影或全肾广泛钙化。静脉尿路造影(IVU)可以了解分侧肾功能、病变程度与范围,对肾结核治疗方案的选择必不可少。早期表现为肾盏边缘不光滑如虫蛀状,随着病变进展,肾盏失去杯形,不规则扩大或模糊变形。若肾盏颈纤维化狭窄或完全闭塞时,可见空洞充盈不全或完全不显影。肾结核广泛破坏肾功能丧失时,病肾表现为“无功能”,不能显示出典型的结核破坏性病变。根据临床表现,如果尿内找见结核杆菌,静脉尿路造影一侧肾正常,另一侧“无功能”未显影,虽造影不能显示典型的结核性破坏病变,也可以确诊肾结核。逆行尿路造影可以显示病肾空洞性破坏,输尿管僵硬,管腔节段性狭窄且边缘不整(图 50-2)。

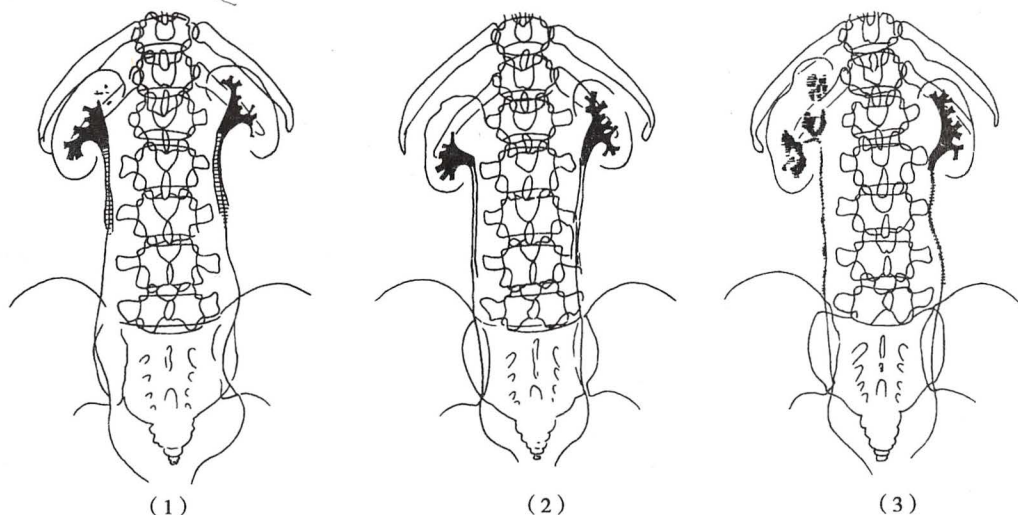


图 50-2 肾结核(逆行肾盂造影示意图)

(1) 右侧上肾盏破坏 (2) 右侧上肾盏未充盈 (3) 右侧肾和输尿管严重破坏

CT和MRI:CT对中晚期肾结核能清楚地显示扩大的肾盏肾盂、皮质空洞及钙化灶,三维成像还可以显示输尿管全长病变。MRI水成像对诊断肾结核对侧肾积水有独到之处。在双肾结核或肾结核对侧肾积水,静脉尿路造影显影不良时,CT、MRI有助于确定诊断。

3. 膀胱镜检查 可见膀胱黏膜充血、水肿、浅黄色结核结节、结核性溃疡、肉芽肿及瘢痕等病变,以膀胱三角区和病侧输尿管口周围较为明显。结核性肉芽肿易误诊为肿瘤,必要时取活组织检查明确诊断。病侧输尿管口可呈“洞穴”状,有时可见混浊尿液喷出。膀胱挛缩容量小于 50ml 或有急性膀

膀胱炎时,不宜作膀胱镜检查。

延误肾结核的诊断,临床上常见有下列两种情况:其一是满足于膀胱炎的诊治,长时间使用一般抗感染药物而疗效不佳时,却未进一步追查引起膀胱炎的原因;其二是发现男生殖系统结核,尤其附睾结核,而不了解男生殖系统结核常与肾结核同时存在,未作尿检查和尿找抗酸杆菌检查,有时还应作静脉尿路造影检查及泌尿系CT、泌尿系CT三维重建(CTU)检查。

**【鉴别诊断】**肾结核主要需与非特异性膀胱炎和泌尿系统其他引起血尿的疾病进行鉴别。

肾结核引起的结核性膀胱炎,症状常以尿频开始,膀胱刺激症状长期存在并进行性加重,一般抗感染治疗无效。非特异性膀胱炎主要系大肠埃希菌感染,多见于女性,发病突然,开始即有显著的尿频、尿急、尿痛,经抗感染治疗后症状很快缓解或消失,病程短促,但易反复发作。

肾结核的血尿特点是常在膀胱刺激症状存在一段时间后才出现,以终末血尿多见,这和泌尿系统其他疾病引起血尿不同。泌尿系肿瘤引起的血尿常为全程无痛性肉眼血尿。肾输尿管结石引起的血尿常伴有肾绞痛;膀胱结石引起的血尿,排尿有时尿线突然中断,并伴尿道内剧烈疼痛。非特异性膀胱炎的血尿主要在急性阶段出现,血尿常与膀胱刺激症状同时发生。但最主要是肾结核的尿中可以找见抗酸杆菌或尿结核杆菌培养阳性,而其他疾病的尿中不会发现。

**【治疗】**肾结核是全身结核病的一部分,治疗时应注意全身治疗,包括营养、休息、环境、避免劳累等。肾结核的治疗应根据病人全身和病肾情况,选择药物治疗或手术治疗。药物治疗原则为早期、适量、联合、规律、全程。

1. 药物治疗 适用于早期肾结核,如尿中有结核杆菌而影像学上肾盏、肾盂无明显改变,或仅见一、两个肾盏呈不规则虫蛀状,在正确应用抗结核药物治疗后多能治愈。

抗结核药物种类很多,首选药物有吡嗪酰胺、异烟肼、利福平和链霉素等杀菌药物,其他如乙胺丁醇、环丝氨酸、乙硫异烟胺等抑菌药为二线药物。

目前常用抗结核药物治疗方法:吡嗪酰胺 1.0~1.5g/d(2个月为限,避免肝毒性),异烟肼 300mg/d(可引起末梢神经炎),利福平 600mg/d,维生素C 1.0g/d,维生素B<sub>6</sub> 60mg/d顿服。如果膀胱病变广泛,膀胱刺激症状严重,头2个月可加用肌注链霉素(需作皮试)1.0g/d,服用吡嗪酰胺2个月后改用乙胺丁醇 1.0g/d。因抗结核药物多数有肝毒性,服药期间应同时服用保肝药物,并定期检查肝功能。链霉素对第八对脑神经有损害,影响听力,一旦发现应立即停药。

药物治疗最好用三种药物联合服用的方法,降低治疗过程中耐药的发生可能性,并且药量要充分,疗程要足够长,早期病例用药6~9个月,有可能治愈。实践证明,药物治疗失败的主要原因是治疗不彻底。治疗中应每月检查尿常规和尿找抗酸杆菌,必要时行静脉尿路造影,以观察治疗效果。连续半年尿中未找见结核杆菌为稳定阴转。5年不复发即可认为治愈,但如果有明显膀胱结核或伴有其他器官结核,随诊时间需延长至10~20年或更长。

2. 手术治疗 凡药物治疗6~9个月无效,肾结核破坏严重者,应在药物治疗的配合下行手术治疗。肾切除术前抗结核治疗不应少于2周。

(1) 肾切除术:肾结核破坏严重,而对侧肾正常,应切除患肾。双侧肾结核一侧广泛破坏呈“无功能”状态,另一侧病变较轻,在抗结核药物治疗一段时间后,择期切除严重的一侧患肾。肾结核对侧肾积水,如果积水肾功能代偿不良,应先引流肾积水,保护肾功能,待肾功能好转后再切除无功能的患肾。近年来腹腔镜下结核肾切除术已经被广泛的开展,并且已经取得了较好的效果。

(2) 保留肾组织的肾结核手术:如肾部分切除术,适用病灶局限于肾的一极;结核病灶清除术,适用局限于肾实质表面闭合性的结核性脓肿,与肾集合系统不相通。上述结核病变经抗结核药物治疗3~6个月无好转,可考虑做此类手术。近年这类手术已很少采用。

(3) 解除输尿管狭窄的手术:输尿管结核病变致使管腔狭窄引起肾积水,如肾结核病变较轻,功能良好,狭窄较局限,狭窄位于中上段者,可以切除狭窄段,行输尿管端端吻合术;狭窄靠近膀胱者,则施行狭窄段切除,输尿管膀胱再植术,放置双J形输尿管支架引流管,术后1~2个月拔除。



(4) 挛缩膀胱的手术治疗:肾结核并发挛缩膀胱,在患肾切除及抗结核治疗3~6个月,待膀胱结核完全愈合后,对侧肾正常、无结核性尿道狭窄的病人,可行肠膀胱扩大术。挛缩膀胱的男性病人往往有前列腺、精囊结核引起后尿道狭窄,不宜行肠膀胱扩大术,尤其并发对侧输尿管扩张肾积水明显者,为了改善和保护积水肾仅有的功能,应施行输尿管皮肤造口,回肠膀胱或肾造瘘等尿流改道术(图50-3)。

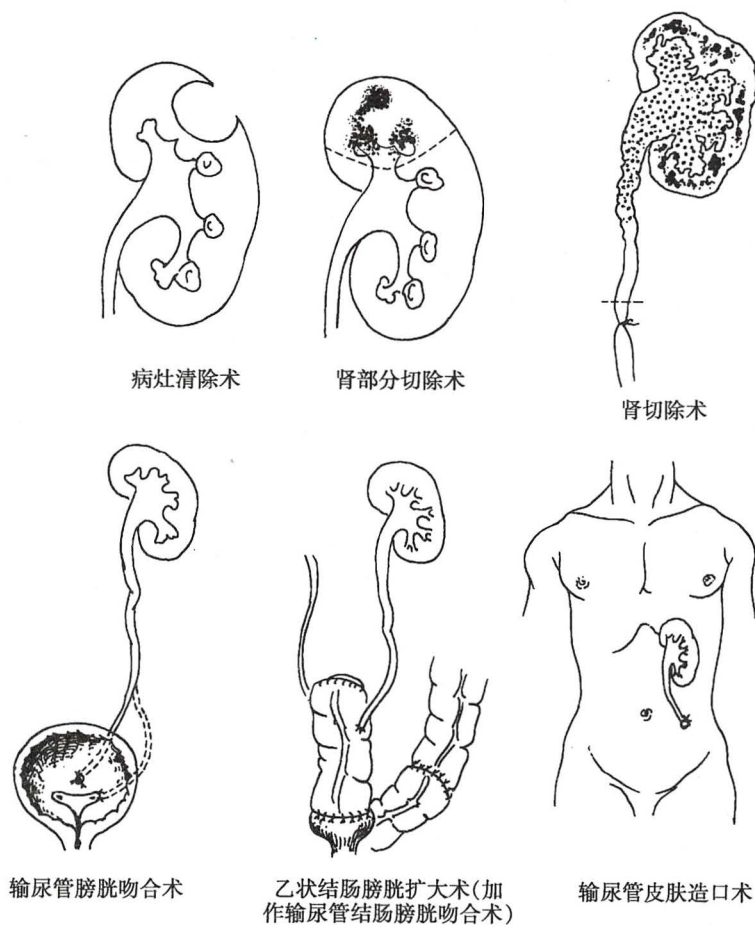


图50-3 肾结核及其并发症的手术方法

## 第二节 男生殖系统结核

男生殖系统结核大多数继发于肾结核,一般来自后尿道感染,少数由血行直接播散所致。首先在前列腺、精囊中引起病变,以后再经输精管蔓延到附睾和睾丸。单纯前列腺、精囊结核,因部位隐蔽,临床症状常不明显,不易发现。附睾结核(epididymal tuberculosis)临床症状较明显,容易被病人和临床医生发现。

**【病理】**男生殖系统结核的病理改变和一般结核病相同,主要也为结核结节、干酪坏死、空洞形成和纤维化等,钙化极少见。前列腺结核脓肿向尿道破溃,可使后尿道呈空洞状,边缘不规则。前列腺、精囊纤维化以后则形成坚硬肿块。输精管结核常致管腔堵塞,输精管变粗变硬,呈“串珠”状改变。附睾结核病变常从附睾尾开始,呈干酪样变、脓肿及纤维化,可累及整个附睾。血行感染引起的附睾结核,70%的病人有肺结核病史。附睾结核常侵及鞘膜和阴囊壁,脓肿破溃后可形成经久不愈的窦道。睾丸结核常是附睾结核直接扩展蔓延所致。

**【临床表现】**男生殖系统结核与肾结核病人的发病年龄相同,绝大多数为20~40岁。结核性附

睾丸炎可以是泌尿生殖系结核的首发和唯一症状。前列腺、精囊结核的临床症状多不明显,偶感直肠内和会阴部不适,严重者可出现血精、精液量减少、性功能障碍和不育、及肛周窦道形成等。直肠指诊可触及前列腺、精囊硬结,一般无压痛。附睾结核一般发病缓慢,表现为阴囊部肿胀不适或下坠感,附睾尾或整个附睾呈硬结状,疼痛不明显。形成寒性脓肿如继发感染,阴囊局部出现红肿、疼痛。脓肿破溃后可形成经久不愈的窦道。双侧病变则失去生育能力。

**【诊断】**有上述临床表现,直肠指检扪及前列腺、精囊硬结或触及附睾硬结,疑有男生殖系统结核时,需全面检查泌尿系统有无结核病变,应作尿常规,尿找抗酸杆菌、尿结核杆菌培养和静脉尿路造影等检查以除外肾结核。前列腺液或精液中有时可发现结核杆菌;尿道造影可显示前列腺部尿道变形或扩大,造影剂可进入前列腺空洞内。精囊造影极少应用。

**【鉴别诊断】**前列腺结核需与非特异性前列腺炎及前列腺癌鉴别。慢性前列腺炎病人症状一般较为明显,有结节形成者,范围较局限,常有压痛,经抗感染治疗后,结节可缩小甚至消失。前列腺癌发病多为老年人,前列腺特异性抗原(PSA)测定、直肠指检及影像学检查有助于诊断,必要时需作前列腺穿刺活组织检查。附睾结核需与非特异性慢性附睾炎鉴别,附睾结核硬块常不规则,病程缓慢,常可触及“串珠”样、粗硬的输精管,如附睾病变与皮肤粘连或形成阴囊皮肤窦道,附睾结核诊断不太困难。非特异性慢性附睾炎很少形成局限性硬结,一般与阴囊皮肤无粘连,常有急性炎症发作史或伴有慢性前列腺炎病史。超声有助于鉴别附睾结核和睾丸肿瘤。

**【治疗】**前列腺、精囊结核一般用抗结核药物治疗,不需要用手术方法,但应清除泌尿系统可能存在的其他结核病灶,如肾结核、附睾结核等。

早期附睾结核应用抗结核药物治疗,多数可以治愈。如果病变较重,疗效不好,已有脓肿或有阴囊皮肤窦道形成,应在药物治疗配合下作附睾及睾丸切除术。手术应尽可能保留附睾、睾丸组织。

(梁朝朝)



## 第五十一章 尿路梗阻

### 第一节 概 述

尿液在肾内形成后,经过肾盏、肾盂、输尿管、膀胱和尿道排出体外。尿液的正常排出,有赖于尿路管腔通畅和输尿管壁肌肉蠕动功能、膀胱逼尿肌收缩功能以及尿道括约肌功能正常。尿路梗阻(obstruction of urinary tract)也称泌尿系统梗阻,是由于泌尿系统本身及其周围组织器官的疾病导致尿路管腔不通畅或者尿路肌肉收缩功能异常,引起梗阻近端尿路扩张积水和肾功能损害。泌尿系统有些疾病与尿路梗阻常互为因果,如感染和结石可引起梗阻,而梗阻又可以继发感染和结石。因此,在治疗感染和结石的同时,必须解决尿路梗阻的问题。

针对尿路梗阻,我们需要明确几个问题:①机械性还是动力性?机械性梗阻是指尿路管腔被病变阻塞或压迫,如结石、肿瘤、狭窄等。动力性梗阻是指中枢、周围神经疾病或尿路肌肉结构先天性发育异常造成某部分尿路肌肉收缩功能障碍,影响尿液排出,如神经源性膀胱功能障碍。②上尿路还是下尿路?前者指的是肾、输尿管梗阻,后者指的是膀胱和尿道梗阻。③先天性还是后天性?先天性是由于胚胎发育异常造成的,如肾盂输尿管连接部狭窄、腔静脉后输尿管、后尿道瓣膜等,后天性是指出生后发生各种疾病引起的梗阻,如结石、结核、肿瘤等。④完全性还是部分性?完全性是尿液完全不能通过尿路,部分性是指管腔变窄但仍能通过部分尿液。⑤急性还是慢性?突然发生的梗阻称急性梗阻,缓慢而逐渐加重的梗阻称为慢性梗阻。

**【病因】**引起尿路梗阻的病因很多,常见梗阻原因包括(图 51-1):

1. 尿路结石 结石可发生在肾盏、肾盂、输尿管、膀胱、尿道,造成尿路梗阻。
2. 泌尿生殖系统肿瘤 包括肾癌、肾盂癌、输尿管癌、膀胱癌、尿道癌、阴茎癌、前列腺癌等。
3. 前列腺增生症 前列腺病理性增大,压迫尿道造成梗阻。
4. 先天发育异常 如肾盂输尿管连接部狭窄,输尿管异位开口、输尿管口囊肿、腔静脉后输尿管等,以及儿童期输尿管口括约肌发育不健全,造成的尿液反流。
5. 邻近器官病变的压迫或侵犯 结直肠癌、子宫颈癌、卵巢癌、腹膜后纤维化、盆腔脓肿等病变可压迫输尿管、膀胱或尿道造成梗阻。
6. 创伤或炎症引起的瘢痕狭窄 输尿管炎症后的瘢痕狭窄,尿道骑跨伤可继发前尿道狭窄、骨盆骨折尿道膜部断裂可引起后尿道狭窄。
7. 中枢或周围神经受到损害 脑出

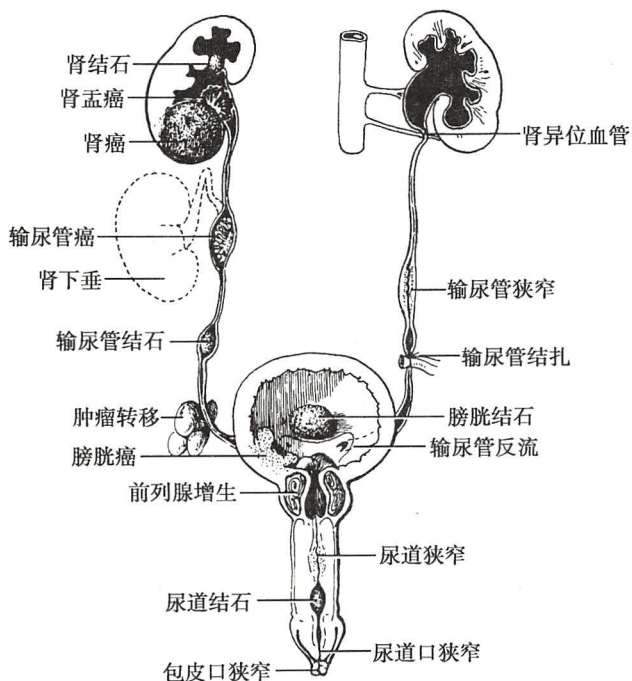


图 51-1 泌尿系统梗阻的常见病因

血、脑梗死、脊髓损伤、脊髓肿瘤、糖尿病引起的神经病变均可引起膀胱神经功能障碍,发生尿潴留。

8. 结核 结核可继发肾盂颈口狭窄、输尿管狭窄、膀胱挛缩造成梗阻,膀胱结核还可破坏输尿管口的抗反流机制,造成尿液反流,其结果也是导致尿路梗阻。

9. 医源性输尿管梗阻 多见于盆腔手术或输尿管镜检查、治疗时意外损伤输尿管,盆腔恶性肿瘤术后放射治疗损伤等,均可引起输尿管管腔狭窄或闭塞。

【病理生理】尿路梗阻后,由于梗阻的部位及程度不同,尿路各器官的病理改变亦各有异,但基本病理改变是梗阻部位以上压力增高,尿路扩张积水,长时间梗阻将导致肾积水和肾功能损害。

上尿路梗阻时,为克服阻力,输尿管需增加收缩力,管壁平滑肌代偿性增生、管壁增厚。如梗阻不解除,后期失去代偿能力,平滑肌逐渐萎缩,管壁变薄,蠕动减弱乃至消失,输尿管扩张积水。梗阻可导致肾积水,肾盂肾盏内压升高,压力经集合管传至肾小管和肾小球;压力增高到一定程度时,可使肾小球滤过压降低,滤过率减少。但肾内血液循环仍保持正常,肾的泌尿功能仍能持续一段时间,主要是因为部分尿液通过肾盂静脉、淋巴、肾小管回流以及经肾窦向肾盂周围外渗(图51-2),使肾盂和肾小管的压力有所下降,肾小球泌尿功能得以暂时维持。如果尿路梗阻不解除,当尿液的回流无法缓冲不断分泌的尿液时,肾盂内压力将持续增高,压迫肾小管、肾小球及其附近的血管,造成肾组织缺血缺氧,肾实质逐渐萎缩变薄,肾盂肾盏积水逐渐增多。因此,慢性部分性梗阻常可致巨大肾积水。急性完全性梗阻,如输尿管被结扎时,肾盂、肾盏内压力急剧上升,上述回流机制难于缓冲,可导致肾功能快速丧失,尿液停止分泌。因此,急性完全性梗阻,肾盂扩张积水常不明显。



图51-2 输尿管梗阻后尿液的反流

①肾盂淋巴反流 ②肾盂静脉反流  
③肾盂肾窦反流 ④肾盂肾小管反流

下尿路梗阻时,为了克服排尿阻力,膀胱逼尿肌逐渐代偿增生,肌束纵横交错形成小梁。长期膀胱内压增高,造成肌束间薄弱部分向壁外膨出,形成小室或假性憩室。后期膀胱失去代偿能力时,肌肉萎缩变薄,容积增大,输尿管口括约功能被破坏,尿液可反流到输尿管、肾盂,引起双侧肾积水和肾功能损害。

尿路梗阻后常见的并发症是结石和感染。梗阻后因尿液停滞,肾组织受损及尿外渗等,有利于细菌侵入、繁殖和生长,引起感染,例如肾盂肾炎、肾周围炎和膀胱炎等。梗阻造成尿流停滞与感染,又可促进结石形成。

## 第二节 肾 积 水

尿液从肾盂排出受阻,蓄积后肾内压力增高,肾盂肾盏扩张,肾实质萎缩,功能减退,称为肾积水(hydronephrosis)。肾积水容量超过1000ml或小儿超过24小时尿液总量时,称为巨大肾积水。

【临床表现】尿路梗阻由于原发病因、梗阻部位、程度和时间长短不同,肾积水的临床表现也不相同,甚至可全无症状。

上尿路急性梗阻时,常常出现肾绞痛、恶心、呕吐、血尿及肾区压痛等。上尿路慢性梗阻由于发展常较缓慢,症状不明显或仅有腰部隐痛不适,当发展成巨大肾积水时,腹部可出现肿块;如先天性肾盂输尿管连接处狭窄引起的肾积水。

下尿路梗阻时,主要表现为排尿困难和膀胱排空障碍,甚至出现尿潴留,而引起肾积水出现的症状常较晚,临床多表现为不同程度的肾功能损害。



肾积水如并发感染,则表现为急性肾盂肾炎症状,出现寒战、高热、腰痛及膀胱刺激症状等。如梗阻不解除,感染的肾积水很难治愈,或可发展成为脓肾,腹部有可能扪及肿块,病人常有发热及消瘦等。

尿路梗阻长时间得不到解除,将导致梗阻侧肾功能减退甚至丧失。孤立肾或双侧上尿路完全梗阻时可出现无尿、肾衰竭。

**【诊断】**肾积水的诊断应包括积水程度、梗阻部位、积水的病因、有无感染及肾功能损害情况。常用的诊断方法有:

1. **影像学检查** 包括超声、尿路平片、尿路造影、MRI 及 CT 检查等。超声检查简便易行无创,应作为首选的检查方法,可以确定肾积水的程度和肾皮质萎缩情况,还可以鉴别增大的肾是实性肿块还是肾积水。但是,对肾外壶腹型肾盂、肾盂旁囊肿和多发性肾囊肿,有时不易与肾积水鉴别。X 线检查对肾积水的诊断有重要价值。如肾积水是结石所致,尿路平片可见到尿路结石影及积水增大的肾轮廓。静脉尿路造影早期可见肾盏、肾盂扩张,肾盏杯口消失或呈囊状显影;当肾功能减退时,肾实质显影时间延长,显影不清楚,此时,采用大剂量延迟造影才能显影。静脉尿路造影患肾显影不清晰时,可行逆行肾盂造影,经膀胱镜将输尿管导管插入输尿管后,注入造影剂可清晰显示输尿管及肾盂肾盏影像。但采用此方法检查有引起感染的危险,逆行插管时必须严格无菌操作及应用抗生素。如逆行插管失败,可采用超声引导下经皮肾穿刺造影。磁共振水成像(MRU)可以清晰显示肾积水、输尿管积水,但不能显示结石、无法判断肾功能情况。CT 平扫可显示结石及肾的形态,静脉注入造影剂行增强 CT 能清楚地显示肾积水程度和肾实质萎缩情况,有助于判断肾功能,CT 三维成像可以发现梗阻的部位及病因。

2. **内镜检查** 输尿管镜及膀胱镜可用于部分尿路梗阻病人的检查、对腔内病变引起的梗阻如结石、肿瘤、狭窄等可明确诊断,而且还可以同时进行治疗,输尿管逆行插管可立即解除梗阻,输尿管镜下可行碎石、肿瘤切除、狭窄内切开等治疗。

3. **肾功能检查** 除检验血肌酐、尿素氮、肌酐清除率等总肾功能外,放射性核素肾显像可以了解肾实质损害程度及分侧肾功能。肾图检查,尤其是利尿肾图,对判定上尿路有无机械性梗阻及梗阻的程度有一定帮助。

**【治疗】**肾积水的治疗应根据梗阻病因、发病缓急、梗阻严重程度、有无合并症以及肾功能损害情况等综合考虑。肾积水是尿路梗阻所致,梗阻时间长短对肾功能的影响起到关键性的作用,应尽快解除梗阻。治疗方法取决于梗阻病因,如为先天性肾盂输尿管狭窄应行离断成形术,尿路结石应行体外碎石或者内镜下的碎石取石术。

如果病人病情较危重,不允许作较大手术或梗阻暂时不能除去时,可在超声引导下经皮肾穿刺造瘘,引流尿液,以利于控制感染和改善肾功能;待病人身体条件许可时,再治疗梗阻的病因。如梗阻病因不能除去,肾造瘘则作为永久性的治疗措施。对于输尿管难以修复的炎性狭窄、晚期肿瘤压迫或侵犯等梗阻引起的肾积水,经膀胱镜放置双 J 管长期引流肾盂尿液,既可保护肾功能,又可显著改善病人的生活质量。

双侧上尿路梗阻导致氮质血症或尿毒症,如病人没有生命危险,应优先选择解除梗阻、引流尿液,不应先作血液透析,如引流尿液后肌酐不下降或有明显高血钾等情况,则行血液透析。

重度肾积水,肾实质显著破坏、萎缩、引起肾性高血压或合并严重感染,肾功能严重丧失,而对侧肾功能正常时可切除患肾。

### 第三节 尿 潴 留

尿潴留(urinary retention)是指膀胱内充满尿液而不能排出,常常由排尿困难发展到一定程度引起。尿潴留分为急性与慢性两种。前者发病突然,膀胱内胀满尿液不能排出,十分痛苦,临床上常需



急诊处理;后者起病缓慢,病程较长,下腹部可触及充满尿液的膀胱,但病人可无明显症状。

**【病因】**引起尿潴留的病因很多,可分为机械性和动力性梗阻。其中以机械性梗阻病变最多见,如前列腺增生症、前列腺肿瘤、膀胱颈部肿瘤、尿道肿瘤、膀胱颈挛缩、先天性后尿道瓣膜、尿道狭窄、尿道异物和尿道结石等;此外,盆腔肿瘤、处女膜闭锁的阴道积血、妊娠的子宫等均可压迫尿道引起尿潴留。动力性梗阻是指膀胱出口、尿道无器质性梗阻病变,尿潴留系排尿动力障碍所致。最常见的原因因为中枢和周围神经系统病变,如脊髓或马尾损伤、肿瘤、糖尿病等,造成神经源性膀胱功能障碍引起。直肠或妇科盆腔根治性手术损伤副交感神经丛;痔疮或肛瘘手术以及腰椎麻醉术后可出现排尿困难甚至尿潴留。此外,各种松弛平滑肌的药物如阿托品、山莨菪碱(654-2)等,可导致膀胱逼尿肌收缩无力而引起尿潴留。

**【临床表现】**急性尿潴留发病突然,膀胱内充满尿液不能排出,胀痛难忍,辗转不安。慢性尿潴留多表现为排尿不畅、尿频,常有排尿不尽感。膀胱过度充盈至达到膀胱容量极限时,使少量尿液从尿道口溢出,称为充盈性尿失禁(overflow urinary incontinence)。少数病人虽无明显慢性尿潴留症状,但已有明显上尿路扩张、肾积水,甚至出现尿毒症症状,如全身衰弱、食欲缺乏、恶心、呕吐、贫血、血清肌酐和尿素氮显著升高等。

**【诊断】**根据病史及典型的临床表现,尿潴留诊断并不困难。体检时耻骨上区常可见到半球形膨隆,用手按压有明显尿意,叩诊为浊音。超声检查可以明确诊断。

尿潴留应与无尿鉴别,后者是指肾衰竭或上尿路完全梗阻,膀胱内空虚无尿,两者含义不同,不能混淆。

#### 【治疗】

1. 急性尿潴留 治疗原则是解除梗阻,恢复排尿。导尿术(urethral catheterization)是解除急性尿潴留最简便的方法,即会阴部消毒后,经尿道插入无菌导尿管。尿潴留的病因短时间内不能解除者,应留置导尿管持续引流。急性尿潴留病人在不能插入导尿管时,可采用粗针头耻骨上膀胱穿刺的方法吸出尿液,可暂时缓解病人的痛苦。如需持续引流尿液,可在局麻下行耻骨上膀胱穿刺造瘘。若无膀胱穿刺造瘘器械,可行耻骨上膀胱切开造瘘术。如梗阻病因不能解除,可以永久引流尿液。急性尿潴留放置导尿管或膀胱穿刺造瘘引流尿液时,应间歇缓慢地放出尿液,即放出200ml尿液后,夹闭尿管或造瘘管,20~30分钟后再次放出200ml、反复多次直至排空膀胱,避免膀胱快速排空、内压骤降而引起膀胱出血。如前列腺增生症引起的急性尿潴留,应留置导尿管一周后再试行拔除导尿管。

2. 慢性尿潴留 若为机械性梗阻病变引起,有上尿路扩张肾积水、肾功能损害者,应先行膀胱尿液引流,待肾积水缓解、肾功能改善,经检查病因明确后,针对病因择期手术或采取其他治疗方法,解除梗阻。如系动力性梗阻引起,多数病人需间歇清洁自我导尿;自我导尿困难或上尿路积水严重者,可作耻骨上膀胱造瘘术(图51-3)或其他尿流改道术。

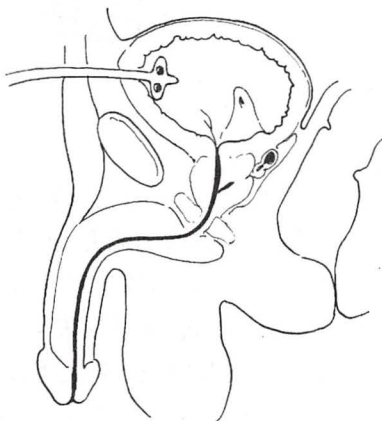


图 51-3 耻骨上膀胱造瘘术

## 第四节 良性前列腺增生

良性前列腺增生(benign prostatic hyperplasia, BPH),也称前列腺增生症,是引起男性老年人排尿障碍原因中最为常见的一种良性疾病,主要表现为组织学上的前列腺间质和腺体成分的增生、解剖学上的前列腺增大、尿动力学上的膀胱出口梗阻,临床表现为下尿路症状(lower urinary tract symptoms, LUTS)及相关并发症。



**【病因】** 有关良性前列腺增生发病机制的研究很多,但至今病因仍不完全清楚。目前一致公认老龄和有功能的睾丸是前列腺增生发病的两个重要因素,二者缺一不可。BPH 的发病率随年龄的增大而增加。男性在 45 岁以后前列腺可有不同程度的增生,多在 50 岁以后出现临床症状。前列腺的正常发育有赖于雄激素,青春期前切除睾丸,前列腺即不发育,老年后也不会发生前列腺增生。前列腺增生的病人在切除睾丸后,增生的上皮细胞会发生凋亡(apoptosis),腺体萎缩。受性激素的调控,前列腺间质细胞和腺上皮细胞相互影响,各种生长因子的作用,随着年龄增大体内性激素平衡失调以及雌、雄激素的协同效应等,可能是前列腺增生的重要病因。

**【病理】** 前列腺腺体增生开始于围绕尿道的腺体,这部分腺体称为移行带,未增生之前仅占前列腺组织的 5%。前列腺其余腺体由中央带(占 25%)和外周带(占 70%)组成。中央带似楔形并包绕射精管。外周带组成前列腺的背侧及外侧部分,是前列腺癌最常发生的部位(图 51-4)。前列腺增生主要发生于前列腺尿道周围移行带,增生组织呈多发结节,并逐渐增大。增生的腺体将外周的腺体挤压压缩形成前列腺外科包膜,与增生腺体有明显界限,手术中易于分离。增生腺体突向后尿道,使前列腺部尿道伸长、弯曲、受压变窄,尿道阻力增加,引起排尿困难(图 51-5)。此外,前列腺内尤其是围绕膀胱颈部的平滑肌内含有丰富的  $\alpha$  肾上腺素能受体,这些受体的激活使该处平滑肌收缩,可明显增加前列腺尿道的阻力。

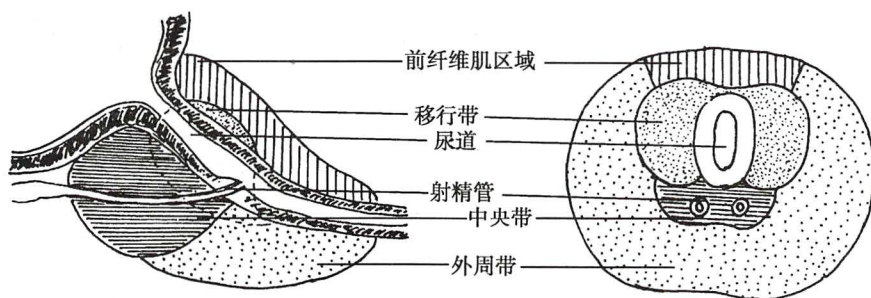


图 51-4 前列腺正常解剖

前列腺增生及  $\alpha$  肾上腺素能受体兴奋致后尿道平滑肌收缩,造成膀胱出口梗阻,为了克服排尿阻力,逼尿肌增强其收缩能力,逐渐代偿性肥大,肌束形成粗糙的网状结构,加上长期膀胱内高压,膀胱壁出现小梁小室或假性憩室(图 51-6)。由于逼尿肌退变,顺应性差,出现逼尿肌不稳定收缩,病人有明显尿频、尿急和急迫性尿失禁,可造成输尿管尿液排出阻力增大,引起上尿路扩张积水。如梗阻长期未能解除,逼尿肌萎缩,失去代偿能力,收缩力减弱,导致膀胱不能完全排空而出现残余尿。随着残余尿量增加,膀胱壁变薄,膀胱腔扩大,可出现慢性尿潴留及充溢性尿失禁,尿液反流引起上尿路积水及肾功能损害。梗阻引起膀胱尿潴留,还可继发感染和结石形成。

**【临床表现】** 前列腺增生多在 50 岁以后出现症状,60 岁左右症状更加明显。症状与前列腺体积大小之间并不一致,而取决于引起梗阻的程度、病变发展速度以及是否合并感染等,症状可时轻时重。

尿频是前列腺增生最常见的早期症状,夜间更为明显。尿频的原因,早期是因增生的前列腺充血刺激引起。随着病情发展,梗阻加重,残余尿量增多,膀胱有效容量减少,尿频逐渐加重。此外,梗阻诱发逼尿肌功能改变,膀胱顺应性降低或逼尿肌不稳定,尿频更为明显,并出现急迫性尿失禁等症状。

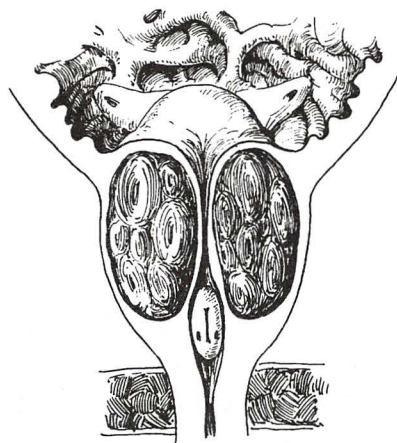


图 51-5 前列腺增生时,腺体突向后尿道和膀胱颈,后尿道延长

排尿困难是前列腺增生最重要的症状,病情发展缓慢。典型表现是排尿迟缓、断续、尿流细而无力、射程短、终末滴沥、排尿时间延长。如梗阻严重,残余尿量较多时,常需要用力并增加腹压以帮助排尿,排尿终末常有尿不尽感。

当梗阻加重达一定程度时,残余尿逐渐增加,继而发生慢性尿潴留及充溢性尿失禁。前列腺增生的任何阶段中,可因气候变化、劳累、饮酒、便秘、久坐等因素,使前列腺突然充血、水肿导致急性尿潴留,病人不能排尿,膀胱胀满,下腹疼痛难忍,常需急诊导尿处理。

前列腺增生合并感染或结石时,可出现明显尿频、尿急、尿痛症状。增生腺体表面黏膜较大的血管破裂时,亦可发生不同程度的无痛性肉眼血尿,应与泌尿系肿瘤引起的血尿鉴别。梗阻引起严重肾积水、肾功能损害时,可出现慢性肾功能不全,如食欲缺乏、恶心、呕吐、贫血、乏力等症状。长期排尿困难导致腹压增高,还可引起腹股沟疝、内痔与脱肛等。

【诊断】50岁以上男性出现尿频、排尿不畅等临床表现,须考虑有前列腺增生症的可能。通常需作下列检查:

国际前列腺症状评分(International Prostate Symptom Score, IPSS):IPSS评分是量化BPH下尿路症状的方法,是目前国际公认的判断BPH病人症状严重程度的最佳手段(表51-1)。

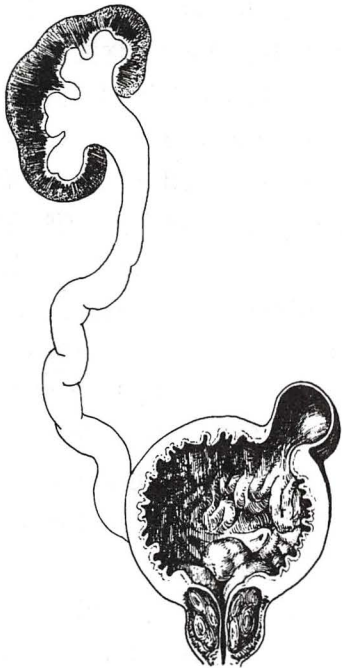


图51-6 前列腺增生引起的病理改变  
肾积水:肾实质萎缩,肾盂扩大;输尿管积水:输尿管扩张、伸长、曲折;膀胱壁肥厚,肌肉形成小梁,出现膀胱憩室

表 51-1 国际前列腺症状(IPSS)评分表

在最近的一个月,您是否有以下症状?	在五次中						症状评分
	无	少于1次	少于半数	大约半数	多于半数	几乎每次	
1. 是否经常有尿不尽感?	0	1	2	3	4	5	
2. 两次排尿间隔是否经常小于两小时?	0	1	2	3	4	5	
3. 是否曾经有间断性排尿?	0	1	2	3	4	5	
4. 是否有排尿不能等待现象?	0	1	2	3	4	5	
5. 是否有尿线变细现象?	0	1	2	3	4	5	
6. 是否需要用力及使劲才能开始排尿?	0	1	2	3	4	5	
7. 从入睡到早起一般需要起来排尿几次?	没有	1次	2次	3次	4次	5次	
	0	1	2	3	4	5	
症状评分=							

总分0~35分:轻度症状0~7分;中度症状8~19分,重度症状20~35分

1. 直肠指检 是重要的检查方法,前列腺增生症病人均需作此项检查。多数病人可触到增大的前列腺,表面光滑,质韧、有弹性,边缘清楚,中间沟变浅或消失。指检时应注意肛门括约肌张力是否正常,前列腺有无硬结,这些是鉴别神经源性膀胱功能障碍及前列腺癌的重要体征。

2. 超声 采用经腹壁或直肠途径进行。经腹壁超声检查时膀胱需要充盈,扫描可清晰显示前列腺体积大小,增生腺体是否突入膀胱,了解有无膀胱结石以及上尿路继发积水等病变。嘱病人排尿后检查,还可以测定膀胱残余尿量。经直肠超声检查对前列腺内部结构显示更为清晰。

3. 尿流率检查 一般认为排尿量在150~400ml时,如最大尿流率<15ml/s表明排尿不畅;如<10ml/s则表明梗阻较为严重。如需进一步了解逼尿肌功能,明确排尿困难是否由于膀胱神经源性病



变所致,应行尿流动力学检查。

4. 血清前列腺特异性抗原(prostate specific antigen,PSA)测定 对排除前列腺癌,尤其前列腺有结节时十分必要。但许多因素都可影响PSA值,如年龄、前列腺增生、炎症、前列腺按摩以及经尿道的操作等因素均可使PSA增高。

此外,IVU、CT、MRI和膀胱镜检查等,可以除外合并有泌尿系统结石、肿瘤等病变。放射性核素肾图有助于了解上尿路有无梗阻及肾功能损害。

【鉴别诊断】前列腺增生症引起排尿困难,应与下列疾病鉴别:

1. 前列腺癌 若前列腺有结节,质地硬,或血清PSA升高,应行MRI和前列腺穿刺活检等检查。

2. 膀胱颈挛缩 亦称膀胱颈纤维化。多为慢性炎症、结核或手术后瘢痕形成所致,发病年龄较轻,多在40~50岁出现排尿不畅症状,但前列腺体积不增大,膀胱镜检查可以确诊。

3. 尿道狭窄 多有尿道损伤及感染病史,行尿道膀胱造影与尿道镜检查,不难确诊。

4. 神经源性膀胱功能障碍 临床表现与前列腺增生症相似,可有排尿困难、残余尿量较多、肾积水和肾功能不全,但前列腺不增大,为动力性梗阻。病人常有中枢或周围神经系统损害的病史和体征,如有下肢感觉和运动障碍,会阴皮肤感觉减退、肛门括约肌松弛或反射消失等。静脉尿路造影常显示上尿路有扩张积水,膀胱常呈“圣诞树”形。尿流动力学检查可以明确诊断。

【治疗】前列腺增生症应根据病人的症状、梗阻程度及并发症情况选择治疗方案。主要有如下治疗方法:

1. 观察等待 若症状较轻,不影响生活与睡眠,一般无须治疗可观察等待。但需密切随访,一旦症状加重,应开始治疗。

2. 药物治疗 治疗前列腺增生的药物很多,常用的药物有 $\alpha$ 肾上腺素能受体阻滞剂( $\alpha$ 受体阻滞剂)、5 $\alpha$ 还原酶抑制剂和植物类药等。

$\alpha$ 受体分为1、2两型,其中 $\alpha_1$ 受体主要分布在前列腺基质平滑肌中,对排尿影响较大,阻滞 $\alpha_1$ 受体能有效地降低膀胱颈及前列腺的平滑肌张力,减少尿道阻力,改善排尿功能。常用药物有特拉唑嗪(terazosin)、阿夫唑嗪(alfuzosin)、多沙唑嗪(doxazosin)及坦索罗辛(tamsulosin)等,对症状较轻、前列腺增生体积较小的病人有良好的疗效。副作用多较轻微,主要有头晕、鼻塞、体位性低血压等。

5 $\alpha$ 还原酶抑制剂是通过在前列腺内阻止睾酮转变为有活性的双氢睾酮,进而使前列腺体积部分缩小,改善排尿症状。一般在服药3个月左右见效,停药后症状易复发,需长期服药,对体积较大的前列腺效果较明显,与 $\alpha$ 受体阻滞剂联合治疗效果更佳。常用药物有非那雄胺(finasteride)和度他雄胺(dutasteride)。

3. 手术治疗 对症状严重、存在明显梗阻或有并发症者应选择手术治疗。经尿道前列腺切除术(TURP)适用于大多数良性前列腺增生病人,是目前最常用的手术方式。近年以来,经尿道前列腺剜除手术和经尿道前列腺激光手术也得到越来越多的应用。开放手术仅在巨大的前列腺或有合并巨大膀胱结石者选用,多采用耻骨上经膀胱或耻骨后前列腺切除术。手术疗效肯定,但有一定痛苦与并发症。如有尿路感染、残余尿量较多或有肾积水、肾功能不全时,宜先留置导尿管或膀胱造瘘引流尿液,并抗感染治疗,待上述情况明显改善后再择期手术。

4. 其他疗法 经尿道球囊扩张术、前列腺尿道支架以及经直肠高强度聚焦超声(HIFU)等对缓解前列腺增生引起的梗阻症状均有一定疗效,适用于不能耐受手术的病人。

(黄健)



## 第五十二章 尿路结石



### 第一节 概 述

尿路结石(urolithiasis)又称为尿石症,为最常见的泌尿外科疾病之一。尿路结石可分为上尿路结石和下尿路结石,前者指肾结石(renal calculi)和输尿管结石(ureteral calculi),后者指膀胱结石(vesical calculi)和尿道结石(urethral calculi)。流行病学资料显示,5%~10%的人在其一生中至少发生过1次尿路结石。欧洲尿路结石的新发病率为(100~400)/10万人。我国尿路结石的发病率为1%~5%,南方地区高达5%~10%,新发病率约为(150~200)/10万人。男:女为3:1,上尿路结石男女比例相近,下尿路结石男性明显多于女性。好发年龄在25~40岁。

尿路结石在我国古代医书《黄帝内经》和华佗的《中藏经》中已有记载,被称为“淋”“石淋”和“砂淋”,表示经尿道排出砂石,其辨证施治方剂至今仍用于临床。19世纪中叶,德国 Simon 首次成功地实施了肾切除术治疗肾结石。19世纪末,由于膀胱镜和 X 线诊断技术的发明和应用,尿路结石的手术从此能在诊断明确的基础上实施,随之出现了各种尿路取石的手术方法。在20世纪70年代末、80年代初,尿路结石的治疗有了重大的突破。1976年瑞典 Fernstorm 和 Johansson 首次采用经皮肾镜取石术(percutaneous nephrolithotomy, PCNL)去除肾结石;1980年德国 Chaussy 开始采用体外冲击波碎石(extracorporeal shock wave lithotripsy, ESWL)治疗尿路结石获得成功。输尿管硬镜及软镜迅猛发展也始于20世纪80年代,其设计、制造工艺及其附属碎石设备得到不断改进,且更趋合理。不久,这些微创碎石技术在我国北京、上海、广州等地相继开展,并在全国各地迅速推广和发展。目前90%以上的尿路结石可不再采用开放手术治疗,一些复杂难治的肾结石也可以通过微创技术治疗。

尿路结石的形成机制尚未完全清楚,有多种学说,肾钙化斑、过饱和结晶、结石基质、晶体抑制物质、异质促进成核学说是结石形成的基本学说。许多资料显示,尿路结石可能是多种影响因素所致。

**【结石形成的危险因素】**影响结石形成的因素很多,年龄、性别、种族、遗传、环境因素、饮食习惯和职业对结石的形成影响很大。身体的代谢异常、尿路的梗阻、感染、异物和药物的使用是结石形成的常见病因。重视和解决这些问题,能够减少结石的形成和复发。

1. 代谢异常 ①形成尿结石的物质排出增加:尿液中钙、草酸、尿酸或胱氨酸排出量增加。长期卧床、甲状旁腺功能亢进者尿钙增加;痛风病人尿酸排出增多;内源性合成草酸增加或肠道吸收草酸增加引起高草酸尿症;胱氨酸排出量增加常见于家族性胱氨酸尿症病人。②尿 pH 改变:在碱性尿中易形成磷酸镁铵及磷酸盐沉淀;在酸性尿中易形成尿酸和胱氨酸结晶。③尿中抑制晶体形成和聚集的物质减少,如枸橼酸、焦磷酸盐、酸性黏多糖、镁等。④尿量减少,使盐类和有机物质的浓度增高。

2. 局部病因 尿路梗阻、感染和尿路存在异物均是诱发结石形成的局部因素,梗阻可以导致感染和结石形成,而结石本身也是尿路异物,后者会加重梗阻与感染的程度。临床上易引起尿路结石形成的梗阻性疾病包括机械性梗阻和动力性梗阻。其中,肾盂输尿管连接部狭窄、膀胱颈部狭窄、肾输尿管畸形、输尿管口膨出、肾盏憩室和马蹄肾等是常见的机械梗阻性疾病。此外,肾内型肾盂及肾盏颈狭窄可以引起尿液滞留,从而诱发肾结石形成。神经源性膀胱功能障碍和先天性巨输尿管则属于动力梗阻性疾病,同样可以引起尿液的滞留,促进结石形成。

3. 药物相关因素 药物引起的肾结石占1%~2%。相关的药物分两类:一类为尿液的浓度高而溶解度比较低的药物,如氨苯蝶啶(triamterene)、治疗 HIV 感染的药物(茚地那韦,indinavir)、硅酸镁

和磺胺类药物等,这些药物本身就是结石的成分。另一类为能够诱发结石形成的药物,如乙酰唑胺, Vit D、Vit C 和皮质激素等,这些药物在代谢过程中可引起其他成分结石的形成。

**【成分及特性】**草酸钙结石最常见,磷酸盐、尿酸盐、碳酸盐次之,胱氨酸结石罕见。通常尿路结石以多种盐类混合形成。草酸钙结石质硬,不易碎,粗糙,不规则,呈桑葚样,棕褐色,尿路平片易显影。磷酸钙、磷酸镁铵结石与尿路感染和梗阻有关,易碎,表面粗糙,不规则,常呈鹿角形,灰白色、黄色或棕色,尿路平片可见分层现象。尿酸结石与尿酸代谢异常有关,其质硬,光滑,多呈颗粒状,黄色或红棕色,纯尿酸结石不被尿路平片所显影。胱氨酸结石是罕见的家族性遗传性疾病所致,质坚,光滑,呈蜡样,淡黄至黄棕色,X光平片亦不显影。

**【病理生理】**尿路结石在肾和膀胱内形成,绝大多数输尿管结石和尿道结石是结石排出过程中停留该处所致。输尿管有三个生理狭窄处,即肾盂输尿管连接处、输尿管跨过髂血管处及输尿管膀胱壁段(图 52-1)。结石沿输尿管行径移动,常停留或嵌顿于三个生理狭窄处,并以输尿管下 1/3 处最多见。尿路结石可引起尿路直接损伤、梗阻、感染或恶性变,所有这些病理生理改变与结石部位、大小、数目、继发炎症和梗阻程度等有关。

肾结石常先发生在肾盏,增大后向肾盂延伸。由于结石使肾盏颈部梗阻,会引起肾盏积液或积脓,进一步导致肾实质萎缩、瘢痕形成,甚至发展为肾周围感染。由于肾盏结石进入肾盂或输尿管,结石可自然排出,或停留在尿路的任何部位。一旦结石堵塞肾盂输尿管连接处或输尿管,可引起急性完全性尿路梗阻或慢性不完全性尿路梗阻。前者在及时解除梗阻后,不影响肾功能;后者往往导致渐进性肾积水,使肾实质受损、肾功能不全。结石在肾盏内慢慢长大,充满肾盂及部分或全部肾盏,形成鹿角形结石(图 52-2)。结石可合并感染,亦可无任何症状,少数继发恶性变。

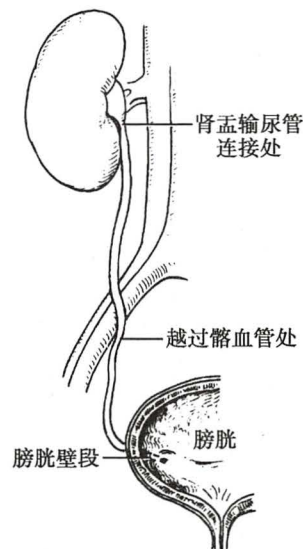


图 52-1 输尿管生理狭窄

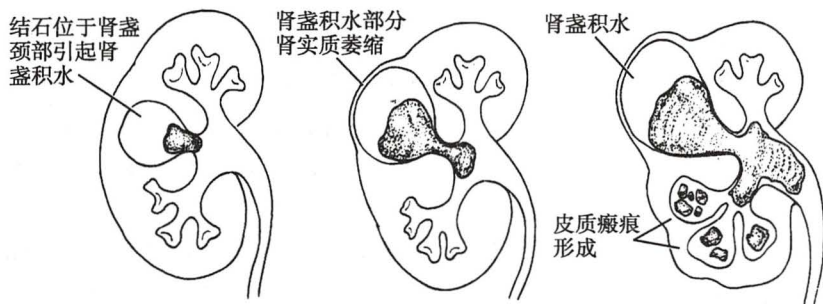


图 52-2 肾盏结石的发展

## 第二节 上尿路结石

**【临床表现】**肾和输尿管结石(renal and ureteral calculi)为上尿路结石,主要症状是疼痛和血尿。其程度与结石部位、大小、活动与否及有无损伤、感染、梗阻等有关。

1. **疼痛** 肾结石可引起肾区疼痛伴肋脊角叩击痛。肾盂内大结石及肾盏结石可无明显临床症状,或活动后出现上腹或腰部钝痛。输尿管结石可引起肾绞痛(renal colic)或输尿管绞痛,典型的表现疼痛剧烈难忍,阵发性发作,位于腰部或上腹部,并沿输尿管行径放射至同侧腹股沟,还可放射到同侧睾丸或阴唇。结石处于输尿管膀胱壁段,可伴有膀胱刺激症状及尿道和阴茎头部放射痛。肾绞

痛常见于结石活动并引起输尿管梗阻的情况。

2. 血尿 通常为镜下血尿,少数病人可见肉眼血尿。有时活动后出现镜下血尿是上尿路结石的唯一临床表现。血尿的多少与结石对尿路黏膜损伤程度有关。如果结石引起尿路完全性梗阻或固定不动(如肾盏小结石),则可能没有血尿。

3. 恶心、呕吐 输尿管结石引起尿路梗阻时,使输尿管管腔内压力增高,管壁局部扩张、痉挛和缺血。由于输尿管与肠有共同的神经支配而导致恶心、呕吐,常与肾绞痛伴发。

4. 膀胱刺激症状 结石伴感染或输尿管膀胱壁段结石时,可有尿频、尿急、尿痛。

**【并发症及表现】** 结石并发急性肾盂肾炎或肾积脓时,可有畏寒、发热、寒战等全身症状。结石所致肾积水,可在上腹部扪及增大的肾。双侧上尿路结石引起双侧尿路完全性梗阻或孤立肾上尿路完全性梗阻时,可导致无尿,出现尿毒症。小儿上尿路结石以尿路感染为重要的表现,应予以注意。

### 【诊断】

1. 病史和体检 与活动有关的疼痛和血尿,有助于此病的诊断,尤其是典型的肾绞痛。询问病史中,要问清楚第一次发作的情况,确认疼痛发作及其放射的部位,以往有无结石史或家族史,既往病史包括泌尿生殖系统疾病或解剖异常,或结石形成的影响因素等。疼痛发作时常有肾区叩击痛。体检主要是排除其他可引起腹部疼痛的疾病如急性阑尾炎、异位妊娠、卵巢囊肿扭转、急性胆囊炎、胆石症、肾盂肾炎等。

### 2. 实验室检查

(1) 血液分析:应检测血钙、尿酸、肌酐。

(2) 尿液分析:常能见到肉眼或镜下血尿;伴感染时有脓尿,感染性尿路结石病人应行尿液细菌及真菌培养;尿液分析还可测定尿液 pH、钙、磷、尿酸、草酸等;发现晶体尿及尿胱氨酸检查等。

(3) 结石成分分析:是确定结石性质的方法,也是制定结石预防措施和选用溶石疗法的重要依据。结石分析方法包括物理方法和化学方法两种。物理分析法比化学分析法精确,常用的物理分析方法是红外光谱法等。

### 3. 影像学检查

(1) 超声:属于无创检查,应作为首选影像学检查,能显示结石的高回声及其后方的声影,亦能显示结石梗阻引起的肾积水及肾实质萎缩等,可发现尿路平片不能显示的小结石和 X 线阴性结石。超声适合于所有病人包括孕妇、儿童、肾功能不全和对造影剂过敏者。

(2) X 线检查:①尿路平片:能发现 90% 以上的 X 线阳性结石。正侧位摄片可以除外腹内其他钙化阴影如胆囊结石、肠系膜淋巴结钙化、静脉石等。侧位片显示上尿路结石位于椎体前缘之后,腹腔内钙化阴影位于椎体之前(图 52-3)。结石过小或钙化程度不高,纯尿酸结石及胱氨酸结石,则不显示。②静脉尿路造影:可以评价结石所致的肾结构和功能改变,有无引起结石的尿路异常如先天性畸形等。若有充盈缺损,则提示有 X 线阴性结石或合并息肉、肾盂癌等可能。若查明肾盂、肾盂输尿管连接处和输尿管的解剖结构异常有助于确定治疗方案。③逆行或经皮肾穿刺造影:属于有创检查,一般不作为初始诊断手段,往往在其他方法不能确定结石的部位或结石以下尿路系统病情不明需要鉴别诊断时采用。④平扫 CT 能发现以上检查不能显示的或较小的输尿管中、下段结石。有助于鉴别不透光的结石、肿瘤、血凝块等,以及了解有无肾畸形。增强 CT 能够显示肾脏积水的程度和肾实质的厚度,从而反映了肾功能的改变情况。另外,疑有甲状旁腺功能亢进时,应作骨摄片。

(3) 磁共振水成像(MRU):MR 不能显示尿路结石,因而一般不用于结石的检查。但是,MRU 能够了解结石梗阻后肾输尿管积水的情况,而且不需要造影剂即可获得与静脉尿路造影相似的

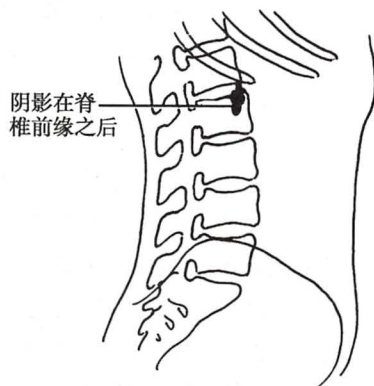

图 52-3 肾结石 X 线侧位平片示意图

影像,不受肾功能改变的影响。因此,对于不适合做静脉尿路造影的病人(如造影剂过敏、严重肾功能损害、儿童和孕妇等)可考虑采用。

(4) 放射性核素肾显像:放射性核素检查不能直接显示泌尿系结石,主要用于确定分侧肾功能,评价治疗前肾功能情况和治疗后肾功能恢复状况。

(5) 内镜检查:包括经皮肾镜、输尿管硬、软镜和膀胱镜检查。通常在尿路平片未显示结石,静脉尿路造影有充盈缺损而不能确诊时,借助于内镜可以明确诊断和进行治疗。

**【治疗】** 由于尿路结石复杂多变,结石的性质、形态、大小、部位不同,病人个体差异等因素,治疗方法的选择及疗效也大不相同,有的仅多饮水就自行排出结石,有的却采用多种方法也未必能取尽结石。因此,对尿路结石的治疗必须实施病人个体化治疗,有时需要综合各种治疗方法。

1. 病因治疗 少数病人能找到形成结石的病因,如甲状旁腺功能亢进(主要是甲状旁腺瘤),只有切除腺瘤才能防止尿路结石复发;尿路梗阻者,只有解除梗阻,才能避免结石复发。

2. 药物治疗 结石 $<0.6\text{cm}$ 、表面光滑、结石以下尿路无梗阻时可采用药物排石治疗。纯尿酸结石及胱氨酸结石可采用药物溶石治疗,如尿酸结石用枸橼酸氢钾钠、碳酸氢钠碱化尿液,口服别嘌醇及饮食调节等方法治疗,效果较好;胱氨酸结石治疗需碱化尿液,使 $\text{pH}>7.8$ ,摄入大量液体。 $\alpha$ -巯丙酰甘氨酸( $\alpha$ -MPG)和乙酰半胱氨酸有溶石作用。卡托普利(captopril)有预防胱氨酸结石形成的作用。感染性结石需控制感染,口服氯化铵酸化尿液,应用脲酶抑制剂,有控制结石长大作用;限制食物中磷酸的摄入,应用氢氧化铝凝胶限制肠道对磷酸的吸收,有预防作用。在药物治疗过程中,还需增加液体摄入量,包括大量饮水,以增加尿量。中药和针灸对结石排出有促进作用,常用单味中药有金钱草或车前子等;常用针刺穴位是肾俞、膀胱俞、三阴交、阿是穴等。

肾绞痛是泌尿外科的常见急症,需紧急处理,应用药物前注意与其他急腹症鉴别。肾绞痛的治疗以解痉止痛为主,常用的止痛药物包括非甾体类镇痛抗炎药物如双氯芬酸钠、吲哚美辛及阿片类镇痛药如哌替啶、曲马多等,解痉药如M型胆碱受体阻断剂、钙通道阻滞剂、黄体酮等。

3. 体外冲击波碎石(extracorporeal shock wave lithotripsy, ESWL) 通过X线或超声对结石进行定位,利用高能冲击波聚焦后作用于结石,使结石裂解,直至粉碎成细砂,随尿液排出体外。20世纪80年代初应用于临床,实践证明它是一种安全而有效的非侵入性治疗,且大多数的上尿路结石可采用此方法治疗。

适应证:适用于直径 $\leq 2\text{cm}$ 的肾结石及输尿管上段结石。输尿管中下段结石治疗的成功率比输尿管镜取石低。

禁忌证:结石远端尿路梗阻、妊娠、出血性疾病、严重心脑血管病、主动脉或肾动脉瘤、尚未控制的泌尿系感染等。过于肥胖、肾位置过高、骨关节严重畸形、结石定位不清等,由于技术性原因而不适宜采用此法。

碎石效果:与结石部位、大小、性质、是否嵌顿等因素有关。结石体积较大且无肾积水的肾结石,由于碎石没有扩散空间,效果较差,常需多次碎石。胱氨酸、草酸钙结石质硬,不易粉碎。输尿管结石如停留时间长合并息肉或发生结石嵌顿时也难以粉碎。

并发症:碎石后多数病人出现一过性肉眼血尿,一般无须特殊处理。肾周围血肿形成较为少见,可保守治疗。感染性结石或结石合并感染者,由于结石内细菌播散、碎石梗阻引起肾盂内高压、冲击波引起的肾组织损伤等因素,可发生尿源性败血症,往往病程进展很快,可继发感染性休克甚至死亡,需高度重视积极治疗。碎石排出过程中,由于结石碎片或颗粒排出可引起肾绞痛。若碎石过多地积聚于输尿管内,可引起“石街”,病人腰痛或不适,有时可合并继发感染等。

为了减少并发症应采用低能量治疗、限制每次冲击次数。若需再次治疗,间隔时间10~14天以上为宜,推荐ESWL治疗次数不超过3~5次。

4. 经皮肾镜碎石取石术(percutaneous nephrolithotomy, PCNL) 在超声或X光定位下,经腰背部细针穿刺直达肾盏或肾盂,扩张并建立皮肤至肾内的通道,在肾镜下取石或碎石。较小的结



石通过肾镜用抓石钳取出,较大的结石将结石粉碎后用水冲出。碎石选用超声、激光或气压弹道等方法。取石后放置双J管和肾造瘘管较为安全。PCNL适用于所有需手术干预的肾结石,包括完全性和不完全性鹿角结石、 $\geq 2\text{cm}$ 的肾结石、有症状的肾盏或憩室内结石、体外冲击波难以粉碎及治疗失败的结石,以及部分 $L_4$ 以上较大的输尿管上段结石。凝血机制障碍、过于肥胖穿刺针不能达到肾,或脊柱畸形者不宜采用此法。PCNL并发症有肾实质撕裂或穿破、出血、漏尿、感染、动静脉瘘、损伤周围脏器。对于复杂性肾结石,单一采用PCNL或ESWL都有困难,可以联合应用,互为补充。术中术后出血是PCNL最常见及最危险的并发症,术中如出血明显应中止手术置入肾造瘘管压迫止血。术后出血常发生在拔出肾造瘘管后,如出血凶猛应立即行经血管介入止血。确实无法止血时应切除患肾以保存病人生命。

**5. 输尿管镜碎石取石术 (ureteroscopy lithotripsy, URL)** 经尿道置入输尿管镜,在膀胱内找到输尿管口,在安全导丝引导下进入输尿管,用套石篮、取石钳将结石取出,若结石较大可采用超声、激光或气压弹道等方法碎石。适用于中、下段输尿管结石,ESWL失败的输尿管上段结石,X线阴性的输尿管结石,停留时间长的嵌顿性结石,亦用于ESWL治疗所致的“石街”。输尿管严重狭窄或扭曲、合并全身出血性疾病、未控制的尿路感染等不宜采用此法。结石过大或嵌顿紧密,亦使手术困难。并发症有感染、黏膜下损伤、假道、穿孔、撕裂等。输尿管撕脱或断裂是最严重并发症,与术中采用高压灌注、进镜出镜时操作不当有关,应注意防范。如发生该并发症应马上中转开放手术。远期并发症主要是输尿管狭窄或闭塞等。

输尿管软镜主要用于肾结石( $< 2\text{cm}$ )的治疗。采用逆行途径,向输尿管置入安全导丝后,在安全导丝引导下放置软镜镜鞘,直视下置入输尿管软镜,随导丝进入肾盂或盏并找到结石。使用 $200\mu\text{m}$ 光纤导入钬激光,将结石粉碎成易排出的细小碎石,较大结石可用套石篮取出。

**6. 腹腔镜输尿管切开取石 (laparoscopic ureterolithotomy, LUL)** 适用于 $> 2\text{cm}$ 输尿管结石;或经ESWL、输尿管镜手术治疗失败者。一般不作为首选方案。手术入路有经腹腔和经腹膜后两种,后者只适用于输尿管上段结石。

**7. 开放手术治疗** 由于ESWL及内镜技术的普遍开展,现在上尿路结石大多数已不再用开放手术。开放手术的术式主要有以下几种:①肾盂切开取石术:主要适用于肾盂输尿管处梗阻合并肾盂结石,可在取石的同时解除梗阻;②肾实质切开取石术:根据结石所在部位,沿肾前后段段间线切开或于肾后侧作放射状切口取石,目前应用较少;③肾部分切除术:适用于结石在肾一极或结石所在肾盏有明显扩张、实质萎缩和有明显复发因素者;④肾切除术:因结石导致肾结构严重破坏,功能丧失,或合并肾积脓,而对侧肾功能良好,可将患肾切除;⑤输尿管切开取石术:适用于嵌顿较久或其他的治疗方法治疗失败的结石。手术径路需根据结石部位选定。

双侧上尿路同时存在结石约占病人15%,其手术治疗原则:①双侧输尿管结石,应尽可能同时解除梗阻,可采用双侧输尿管镜碎石取石术,如不能成功,可行输尿管逆行插管或行经皮肾穿刺造瘘术,条件许可也可行经皮肾镜碎石取石术。②一侧肾结石,另一侧输尿管结石时,先处理输尿管结石。③双侧肾结石时,在尽可能保留肾的前提下,先处理容易取出且安全的一侧。若肾功能极差,梗阻严重,全身情况不良,宜先行经皮肾造瘘。待病人情况改善后再处理结石。④孤立肾上尿路结石或双侧上尿路结石引起急性完全性梗阻无尿时,一旦诊断明确,只要病人全身情况许可,应及时施行手术。若病情严重不能耐受手术,亦应试行输尿管插管,通过结石后留置导管引流;不能通过结石时,则改行经皮肾造瘘。所有这些措施目的是引流尿液,改善肾功能。待病情好转后再选择适当的治疗方法。

**【预防】** 尿路结石形成的影响因素很多,其发病率和复发率高,肾结石治疗后在5年内约1/3病人会复发。因而采用合适的预防措施有重要意义。

**1. 大量饮水** 以增加尿量,稀释尿中形成结石物质的浓度,减少晶体沉积。亦有利于结石排出。除日间多饮水外,每夜加饮水1次,保持夜间尿液呈稀释状态,可以减少晶体形成。成人24小时尿量在2000ml以上,这对任何类型的结石病人都是一项很重要的预防措施。



2. 调节饮食 维持饮食营养的综合平衡,强调避免其中某一种营养成分的过度摄入。根据结石成分、代谢状态等调节食物构成。推荐吸收性高钙尿症病人摄入低钙饮食,不推荐其他含钙尿路结石病人进行限钙饮食。草酸盐结石的病人应限制浓茶、菠菜、番茄、芦笋、花生等摄入。高尿酸的病人应避免高嘌呤食物如动物内脏。经常检查尿 pH,预防尿酸和胱氨酸结石时尿 pH 保持在 6.5 以上。此外,还应限制钠盐、蛋白质的过量摄入,增加水果、蔬菜、粗粮及纤维素摄入。

3. 特殊性预防 在进行了完整的代谢状态检查后可采用以下预防方法。①草酸盐结石病人可口服维生素 B<sub>6</sub>,以减少草酸盐排出;口服氧化镁可增加尿中草酸溶解度。②尿酸结石病人可口服别嘌呤醇和碳酸氢钠,以抑制结石形成。③有尿路梗阻、尿路异物、尿路感染或长期卧床等,应及时去除这些结石诱因。

### 第三节 下尿路结石

下尿路结石包括膀胱结石和尿道结石。原发性膀胱结石(primary vesical calculi)多发于男孩,与营养不良和低蛋白饮食有关,其发生率在我国已明显降低。继发性膀胱结石(secondary vesical calculi)常见于良性前列腺增生、膀胱憩室、神经源性膀胱、异物或肾、输尿管结石排入膀胱。尿道结石(urethral calculi)见于男性,绝大多数来自肾和膀胱。有尿道狭窄、尿道憩室及异物存在时亦可致尿道结石。多数尿道结石位于前尿道。

**【临床表现】**膀胱结石的典型症状为排尿突然中断,疼痛放射至远端尿道及阴茎头部,伴排尿困难和膀胱刺激症状。小儿常用手搓拉阴茎,跑跳或改变排尿姿势后,能使疼痛缓解,继续排尿。尿道结石典型症状为排尿困难,点滴状排尿,伴尿痛,重者可发生急性尿潴留及会阴部剧痛。除典型症状外,下尿路结石常伴发血尿和感染。憩室内结石可仅表现为尿路感染。

**【诊断】**根据典型症状和影像学检查可作出诊断,但需注意引起结石的病因如 BPH、尿道狭窄等。前尿道结石可沿尿道扪及,后尿道结石经直肠指检可触及,较大的膀胱结石可经直肠-腹壁双合诊被扪及。

常用辅助诊断方法:①超声检查,能发现膀胱及后尿道强光团及声影,还可同时发现膀胱憩室、良性前列腺增生等;②X 线检查,能显示绝大多数结石,怀疑有尿路结石可能时,还需作尿路平片及排泄性尿路造影;③膀胱尿道镜检查,能直接见到结石,并可发现膀胱及尿道病变。

**【治疗】**膀胱结石采用手术治疗,并应同时治疗病因。膀胱感染严重时,应用抗菌药物;若有排尿困难,则应先留置导尿,以利于引流尿液及控制感染。

1. 经尿道膀胱镜取石或碎石 大多数结石可应用碎石钳机械碎石,并将碎石取出,适用于结石 <2~3cm 者。较大的结石需采用超声、激光或气压弹道碎石。结石过大、过硬或膀胱憩室病变时,应施行耻骨上膀胱切开取石。

2. 耻骨上膀胱切开取石术 为传统的开放手术方式。合并严重尿路感染者,应待感染控制后再行取石手术。

尿道结石的治疗应根据结石的位置选择适当的方法,如结石位于尿道舟状窝,可向尿道内注入无菌液体石蜡,然后将结石推挤出尿道口,或用血管钳经尿道口伸入将结石取出。前尿道结石采用阴茎根阻滞麻醉下,压迫结石近端尿道,阻止结石后退,注入无菌液体石蜡,再轻轻地向尿道远端推挤,钩取或钳出,取出有困难者可选择内镜下碎石后取出。处理切忌粗暴,尽量不作尿道切开取石,以免尿道狭窄。后尿道结石可用尿道探条将结石轻轻地推入膀胱,再按膀胱结石处理。

(黄 健)



## 第五十三章 泌尿、男生殖系统肿瘤



根据 2015 年中国癌症统计数据分析,我国泌尿、男生殖系统发病率前三位的恶性肿瘤是:膀胱癌、肾癌、前列腺癌。而欧美国家第一位的是前列腺癌。

### 第一节 肾 肿 瘤

肾肿瘤(renal tumor)是泌尿系统常见的肿瘤之一,多为恶性,且发病率正逐年上升。临床上常见的肾恶性肿瘤包括肾细胞癌、肾母细胞瘤、尿路上皮来源的肾盂癌、淋巴瘤和转移瘤;良性肿瘤包括血管平滑肌脂肪瘤、肾嗜酸性细胞瘤等。

#### 一、肾细胞癌

肾细胞癌(renal cell carcinoma, RCC)又称肾腺癌,简称为肾癌,在成人恶性肿瘤中的发病率为 2%~3%,占肾恶性肿瘤的 85%。引起肾癌的病因至今尚未明确,其发病与吸烟、肥胖、高血压、饮食、职业接触(如芳香族类化合物等)、遗传因素(如 *VHL* 抑癌基因突变或缺失)等有关。

**【病理】**肾癌常为单发,双侧先后或同时发病者占 2% 左右。瘤体多数为类圆形的实性肿瘤,肿瘤大小不等,以 4~8cm 多见,有假包膜,切面以黄色、黄褐色和棕色为主,其中约 20% 左右病例合并囊性变及钙化。肾癌起源于肾小管上皮细胞,病理类型包括透明细胞癌、乳头状细胞癌、嫌色细胞癌、未分类肾细胞癌、集合管癌、肾髓质癌和基因相关性肾癌。其中透明细胞癌占 70%~80%。肿瘤细胞为圆形或多边形,胞浆内含大量糖原、胆固醇脂和磷脂类物质,在切片制作过程中这些物质被溶质溶解,细胞质在镜下呈透明状。

**【临床表现】**肾癌高发年龄为 50~70 岁。男女比例为 3:2。早期常无明显临床症状,其中 60% 的肾癌在健康体检或其他疾病检查时被发现。常见的临床表现有:

1. **血尿、疼痛和肿块** 间歇无痛肉眼血尿为常见症状,表明肿瘤已侵入肾盏、肾盂。疼痛常为腰部钝痛或隐痛,多由于肿瘤生长牵张肾包膜或侵犯腰大肌、邻近器官所致;出血形成的血块通过输尿管引起梗阻可发生肾绞痛。肿瘤较大时在腹部或腰部可被触及。肉眼血尿、腰痛和腹部肿块被称为肾癌的“三联征”。由于超声、CT 技术的普及,早期肾癌检出率明显提高,肾癌出现典型的“三联征”现在已经少见,约为 10%。

2. **副瘤综合征** 见于 10%~20% 的肾癌病人,常有发热、高血压、血沉增快等。发热可能因肿瘤坏死、出血、肿瘤物质吸收入血引起。高血压可能因瘤体内动-静脉瘘或肿瘤压迫动脉及其分支,引起肾素分泌过多所致。其他表现有高钙血症、高血糖、红细胞增多症、肝功能异常、贫血、体重减轻、消瘦及恶病质等。

3. **转移性肿瘤症状** 约有 30% 的病人因转移性肿瘤症状,如骨等转移部位出现的疼痛、持续性咳嗽、咯血、神经麻痹等而初次就诊。男性病人,如发现同侧阴囊内精索静脉曲张且平卧位不消失,提示肾静脉或下腔静脉内癌栓形成可能。

**【诊断】**血尿、肾区疼痛和腹部肿块是肾癌的典型表现,出现任一症状,皆应考虑肾癌可能。约有半数病人在体检时由超声或 CT 偶然发现,称之为偶发肾癌或无症状肾癌。影像学能为肾癌的诊断提供最直接的诊断依据。

1. 超声 无创伤,价格便宜,可作为肾癌的常规筛查,典型的肾癌常表现为不均质的中低回声实质性肿块。部分囊性肾癌可表现为无回声的囊性肿块,合并钙化时可伴局部强回声。

2. X线 尿路平片可见肾外形增大,偶见肿瘤散在钙化。静脉尿路造影可见肾盏、肾盂因肿瘤挤压或侵犯出现不规则变形、拉长、移位、狭窄或充盈缺损,甚至患肾不显影。肾动脉造影,可以显示肿瘤内有病理性新生血管、动-静脉瘘、造影剂池样聚集与包膜血管增多等。必要时可注入肾上腺素进行鉴别,正常肾实质血管可出现收缩而肿瘤内血管无反应。

3. CT 对肾癌的确诊率高,可发现0.5cm以上的病变,同时显示肿瘤部位、大小、有无累及邻近器官等,是目前诊断肾癌最可靠的影像学方法。肾癌的CT表现为肾实质内不均质肿块,平扫CT值大多略低于或与肾实质相仿,少数高于肾实质;增强扫描后,肿瘤出现明显强化(图53-1,图53-2)。CT增强血管造影及三维重建可以见到增粗、增多和紊乱的肿瘤血管,可替代传统的肾动脉造影。

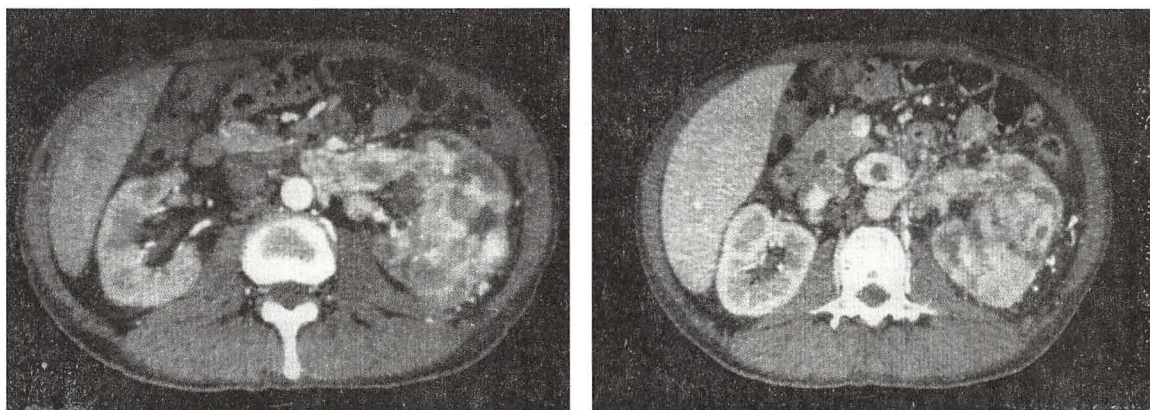


图53-1 肾脏增强CT

左肾实质肿块大小11.3cm×7.2cm,癌栓侵入肾静脉,局部淋巴结转移

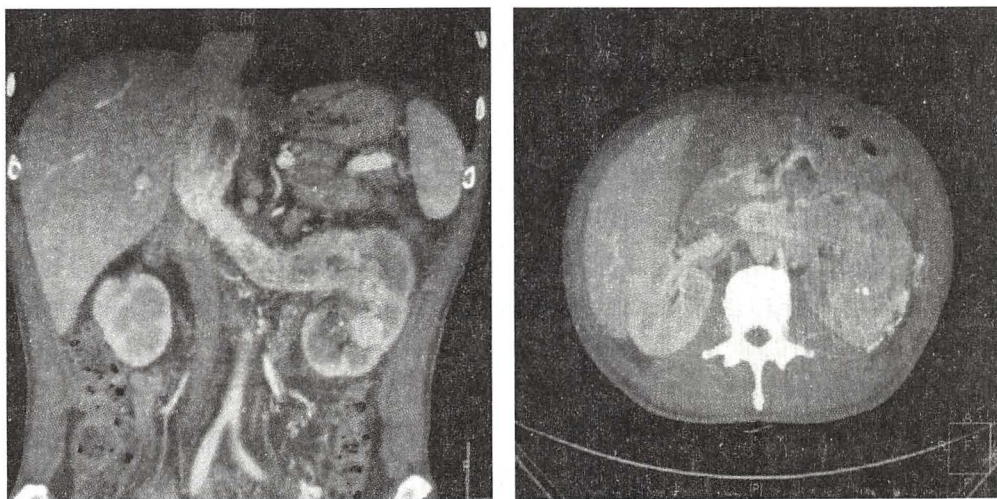


图53-2 左肾癌CT

癌已侵入左肾静脉、下腔静脉内,右肾正常

4. MRI 对肾癌诊断的准确性与CT相仿。绝大多数肾癌在 $T_1$ 加权像上呈低信号或等信号; $T_2$ 加权像上为高信号;少数肾癌的信号强度恰好相反。在显示邻近器官有无受侵犯,肾静脉或下腔静脉内有无癌栓方面MRI则优于CT。

【治疗】应根据临床分期初步制订治疗方案。肾癌的治疗已经由单一外科手术治疗向综合治疗转变。

1. 外科手术 主要的手术方式有根治性肾切除术(radical nephrectomy, RN)和保留肾单位手术(nephron sparing surgery, NSS)。

根治性肾切除术的手术适应证:不适合行保留肾单位手术的  $T_1$  期肾癌,以及  $T_2 \sim T_4$  期肾癌。

经典的根治性肾切除术范围:病侧肾周筋膜、肾周脂肪、病肾、同侧肾上腺、从膈肌脚到腹主动脉分叉处腹主动脉或下腔静脉旁淋巴结及髂血管分叉处以上输尿管,如合并肾静脉或下腔静脉内癌栓应同时取出。

保留肾单位手术的适应证: $T_1$  期肾癌、肾癌发生于解剖性或功能性的孤立肾,根治性肾切除术将会导致肾功能不全或尿毒症的病人。

保留肾单位手术范围:完整切除肿瘤及肿瘤周围肾周脂肪组织。

近 10 年来,肾癌手术已由开放手术向微创(腹腔镜,机器人辅助腹腔镜)手术转变。

除了以上两种手术治疗,肾癌也可选择以下治疗方式:射频消融(radio-frequency ablation, RFA)、冷冻消融(cryoablation)、高能聚焦超声(high-intensity focused ultrasound, HIFU)、肾动脉栓塞等。

2. 辅助治疗 肾癌对放疗和化疗均不敏感,20 世纪 90 年代起,以中高剂量的干扰素或(和)白介素为代表的免疫治疗是晚期肾癌的重要辅助治疗方式,但疗效欠佳。

目前已有用于肾癌的靶向治疗药物包括舒尼替尼等酪氨酸激酶抑制剂(TKI)和替西罗莫司等 mTOR 抑制剂两大类。可显著提高晚期病人的客观反应率及总体生存期。

## 二、肾母细胞瘤

肾母细胞瘤(nephroblastoma)又称肾胚胎瘤或 Wilms 瘤,是儿童最常见的肾脏恶性肿瘤,约占所有儿童期恶性肿瘤的 6%~7%。

【病理】肾母细胞瘤常常压迫周围正常肾实质形成假包膜,其切面均匀呈灰白色,常有出血与梗死,间有囊腔形成。肾母细胞瘤是从胚胎性肾组织发生,典型的组织学特征为由胚芽、上皮和间质三种成分组成的恶性混合瘤。在分子病理上,肾母细胞瘤主要有 *WT1* 基因突变、*WTX* 基因缺失以及染色体 11p15 位点基因变异等。

【扩散和转移】晚期肿瘤突破肾包膜后,可广泛侵犯周围组织和器官。转移途径同肾癌,经淋巴转移至肾蒂及主动脉旁淋巴结,经血行转移可播散至全身多个部位,以肺最常见,其次为肝、脑等。

【临床表现】80% 以上在 5 岁以前发病,平均年龄 3.5 岁。男女比例相当,双侧约占 5%。

无症状的腹部肿块是最常见也是最重要的症状,见于 90% 以上患儿,通常是家长和医生偶然发现。肿块常位于上腹一侧季肋部,表面光滑,中等硬度,无压痛,有一定活动度。少数肿瘤巨大,超越腹中线则较为固定。约 20% 患儿有血尿,25% 患儿初次诊断时有高血压。其他常见症状有发热、厌食、体重减轻等。偶有肿瘤破裂出血以急腹症就诊者。晚期可出现恶心、呕吐、贫血等症状。此外,少数患儿伴有虹膜缺失、泌尿生殖系统异常和偏侧肥大等。

【诊断与鉴别诊断】发现小儿上腹部肿块,即应考虑肾母细胞瘤的可能。影像学检查对诊断有决定性意义。超声有助于确定实性占位的性质。CT 和 MRI 可显示肿瘤范围及邻近淋巴结、器官、肾静脉和下腔静脉有无受累及。胸部 X 片及 CT 可了解有无肺转移。

肾母细胞瘤须与巨大肾积水、神经母细胞瘤鉴别。巨大肾积水柔软、囊性感,超声检查易与肿瘤鉴别。神经母细胞瘤可以直接广泛侵入肾脏,此瘤一般表面有结节,比较靠近腹中线,儿茶酚胺代谢产物[香草扁桃酸(VMA)和高香草酸(HVA)]的测定可助于确定诊断。

【治疗】采用手术联合化疗和放疗的综合治疗可显著提高术后生存率。经腹根治性肾切除应作为大多数病人的初始治疗。手术治疗不仅能够完整切除肿瘤,还能更准确地对肿瘤进行分期,为后续的化疗和放疗提供依据。对于拟行保留肾单位手术、无法一期切除以及癌栓达肝静脉以上的病人,推荐术前行新辅助化疗。首选化疗药物为放线菌素 D(AMD)、长春新碱(VCR),两药联合应用疗效更好。术前放疗适用于曾用化疗而肿瘤缩小不明显的巨大肾母细胞瘤。术后放疗应不晚于 10 天,否则



局部肿瘤复发机会增多。目前,随着综合治疗的应用,肾母细胞瘤的5年生存率已显著提高至90%以上。双侧肾母细胞瘤可给予上述辅助治疗后再行双侧肿瘤切除。单侧肾母细胞瘤在进行肾切除之前应确认对侧肾功能。成人肾母细胞瘤预后极差,早期诊断并行积极的手术治疗,术后根据病理分型和分期辅以放疗和化疗等,可明显提高治愈率并改善其预后。

### 三、肾血管平滑肌脂肪瘤

肾血管平滑肌脂肪瘤(angiomylipoma,AML)又称肾错构瘤,是一种由血管、平滑肌和脂肪组织组成的肾脏良性肿瘤,以中年女性多见,发病年龄多为30~60岁。约有20%~30%的肾血管平滑肌脂肪瘤合并结节性硬化症(tuberous sclerosis complex,TSC)。约50%的结节性硬化症病人会伴发AML,但在我国肾血管平滑肌脂肪瘤病人绝大多数并不伴有结节性硬化症。

**【病理】**肾血管平滑肌脂肪瘤在肾皮质和髓质内均可发生。肿瘤大小不一,切面呈灰白、灰黄或混杂黄色,有些可见出血灶,向肾脏外或集合系统生长,缺乏完整包膜,但界限清楚。肿瘤由血管、平滑肌和成熟的脂肪组织以不同比例构成,也可混有纤维组织。肿瘤出血的病理基础是因为肿瘤富含血管,且血管壁厚薄不一缺乏弹性,血管迂曲形成动脉瘤样改变,在外力作用下容易破裂。

#### **【临床表现】**

1. **泌尿系统表现** 肾血管平滑肌脂肪瘤缺乏特异性表现,肿瘤较小可无任何症状,大部分病人常因体检或其他原因就诊时行超声或CT意外发现。如肿瘤内部出血可出现突发局部疼痛;如大体积的肿瘤突发破裂出血,可出现急性腰腹痛、低血容量性休克、血尿、腹部肿块等表现。

2. **肾外表现** 伴发结节性硬化症者可伴有面部蝶形分布的皮脂腺腺瘤、癫痫、智力减退等。

**【诊断】**肾血管平滑肌脂肪瘤的诊断一般可以通过超声、CT或MRI明确诊断,主要需要与肾恶性肿瘤相鉴别。

1. **超声** 肾血管平滑肌脂肪瘤内含有脂肪组织,脂肪与周围组织声阻差大,所以超声表现为强回声;肾癌因不含脂肪组织,超声检查则多表现为低回声。

2. **CT** 表现为单侧或双侧的肾脏增大或局部突出,内见类圆形或分叶状不均匀肿块,其中可见斑片状或多灶性低密度脂肪影(CT值 $<-20\text{HU}$ ),境界一般较清楚(图53-3)。增强扫描中脂肪病灶无明显强化,脂肪间隔的平滑肌、血管部分的病灶可有不同程度的强化(CT值升高约20~30HU),强化程度低于正常肾实质,与正常肾脏分界清楚。

3. **MRI** 肾血管平滑肌脂肪瘤的脂肪组织在 $T_1\text{WI}$ 、 $T_2\text{WI}$ 上表现出中、高信号灶, $T_2\text{WI}$ 抑脂像呈现低信号或信号明显下降,这是与肾癌鉴别最具特征性的征象(图53-4)。

上述特征性改变在富含脂肪组织的肾血管平滑肌脂肪瘤中具备较为特征性的改变,但在乏脂型的肾血管平滑肌脂肪瘤中超声、CT或MRI都可能与肾癌具有类似表现,导致误诊。

4. **肾动脉造影** 可见瘤体内血管壁厚薄不一、缺乏弹性、血管迂曲形成动脉瘤样改变等,约50%的肾血管平滑肌脂肪瘤病人通过造影可以发现动脉瘤样扩张。

**【治疗】**肾血管平滑肌脂肪瘤的治疗需要考虑疾病的自然病程,尤其是出血的风险。无论采取何种治疗方式,均应将保留肾功能放在首要位置。具体包括:

1. **观察等待** 对于 $<4\text{cm}$ 的肿瘤建议密切观察,每6~12个月监测肿瘤变化。

2. **手术治疗** 肿瘤 $>4\text{cm}$ ,发生破裂出血的风险上升,可考虑行保留肾单位手术。肿瘤破裂出血无条件行肾动脉栓塞止血时选择行手术治疗,手术应尽可能在止血、切除肿瘤的基础上保留正常肾组织。

3. **介入治疗** 肾错构瘤破裂出血,常可保守治疗。但对急性、可能危及生命的出血采用手术探查时,常常需要切除肾脏。因此,对于破裂大出血,应当考虑行选择性肾动脉栓塞。而对于合并结节性硬化症、双侧病变、肾功能不全病人也可行选择性肾动脉栓塞。



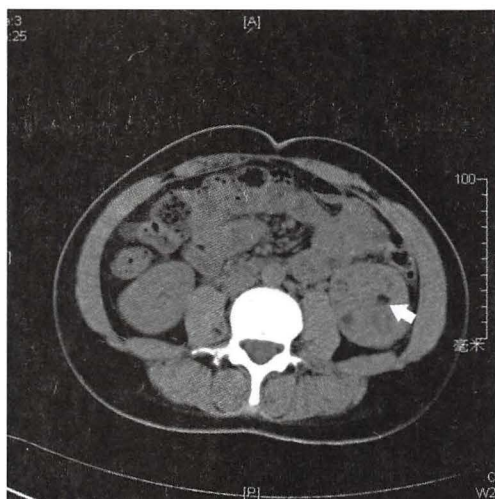


图 53-3 肾脏 CT 平扫示左肾下极肿瘤，内部含有负值信号（脂肪成分）

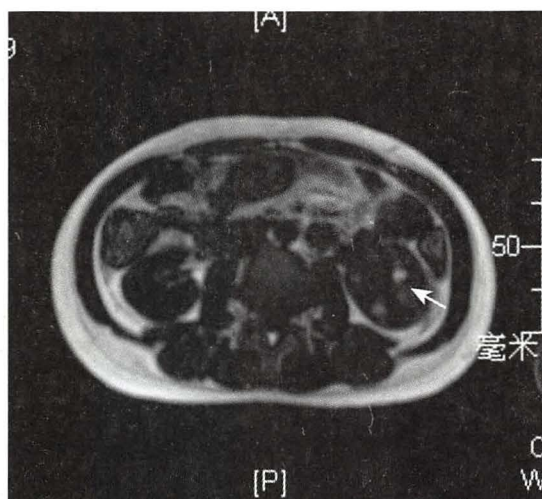


图 53-4 磁共振 T<sub>1</sub>WI 脂像示左肾肿瘤内部高信号（脂肪成分）

## 第二节 尿路上皮肿瘤

### 一、膀胱肿瘤

膀胱肿瘤(tumor of bladder)是泌尿系统最常见的肿瘤,绝大多数来自上皮组织,其中 90% 以上为尿路上皮癌,鳞癌和腺癌各占 2% ~ 3%; 1% ~ 5% 来自间叶组织,多数为肉瘤如横纹肌肉瘤,多见于儿童。本节主要介绍来自上皮的膀胱癌(bladder cancer)。

【病因】引起膀胱癌的病因很多,并且其发生具有时间和空间的多中心性,危险因素包括:

1. 吸烟 是最重要的致癌因素,约 1/3 膀胱癌与吸烟有关。吸烟可使膀胱癌发病风险增加 2 ~ 4 倍。可能与香烟含有多芳香胺的衍生物致癌物质有关。戒烟后膀胱癌的发病率会有所下降。
2. 长期接触工业化学产品 如染料、皮革、橡胶、塑料、油漆等,发生膀胱癌的风险显著增加。现已肯定主要致癌物质是联苯胺、β-萘胺、4-氨基双联苯等。可在 30 ~ 50 年后发病。
3. 膀胱慢性感染与异物长期刺激 如膀胱结石、膀胱憩室、血吸虫感染或长期留置导尿管等,会增加膀胱癌的发生风险,其中以鳞癌多见。
4. 其他 长期大量服用含非那西丁的镇痛药、食物中或由肠道菌作用产生的亚硝酸盐以及盆腔放射治疗等,均可成为膀胱癌的病因。多数膀胱癌是由于癌基因的激活和抑癌基因的失活导致的,这些基因的改变不仅增加了膀胱癌的患病风险,且与膀胱癌侵袭力及预后密切相关。

【病理】膀胱癌的病理主要涉及肿瘤的组织学分级、生长方式和浸润深度,其中组织学分级和浸润深度对预后的影响最大。

1. 组织学分级 目前针对膀胱尿路上皮肿瘤普遍采用 WHO 分级法,包括 WHO 1973 和 WHO 2004。WHO 1973 分级法根据肿瘤细胞的分化程度将其分为乳头状瘤;尿路上皮癌 I 级,分化良好;尿路上皮癌 II 级,中度分化;尿路上皮癌 III 级,分化不良。WHO 2004 分级法调整为乳头状瘤、低度恶性潜能的乳头状尿路上皮肿瘤、低级别乳头状尿路上皮癌和高级别乳头状尿路上皮癌。

2. 生长方式 分为原位癌(carcinoma in situ, CIS)、乳头状癌及浸润性癌。原位癌局限在黏膜内,无乳头亦无浸润基底膜现象,但与肌层浸润性直接相关。尿路上皮癌多为乳头状,高级别者常有浸润。不同生长方式可单独或同时存在。

3. 浸润深度 根据癌浸润膀胱壁的深度,目前采用的是 2009 TNM 分期标准(表 53-1),是判断预后的最有价值指标之一。临床上将 Tis、T<sub>a</sub> 和 T<sub>1</sub> 期肿瘤称为非肌层浸润性膀胱癌(non-muscle-invasive

bladder cancer, NMIBC), T<sub>2</sub>及以上则称为肌层浸润性膀胱癌 (muscle-invasive bladder cancer, MIBC)。原位癌属于非肌层浸润性膀胱癌,但一般分化不良,高度恶性,易向肌层浸润性进展(图 53-5)。

表 53-1 膀胱癌 2009 TNM 分期

T(原发肿瘤)	
T <sub>x</sub>	原发肿瘤无法评估
T <sub>0</sub>	无原发肿瘤证据
T <sub>a</sub>	非浸润性乳头状癌
Tis	原位癌(扁平癌)
T <sub>1</sub>	肿瘤侵及上皮结缔组织
T <sub>2</sub>	肿瘤侵犯肌层
T <sub>2a</sub>	肿瘤侵犯浅肌层(内 1/2)
T <sub>2b</sub>	肿瘤侵犯深肌层(外 1/2)
T <sub>3</sub>	肿瘤侵犯膀胱周围组织
T <sub>3a</sub>	显微镜下发现肿瘤侵犯膀胱周围组织
T <sub>3b</sub>	肉眼可见肿瘤侵犯膀胱周围组织(膀胱外肿块)
T <sub>4</sub>	肿瘤侵犯以下任一器官或组织,如前列腺、精囊、子宫、阴道、盆壁和腹壁
T <sub>4a</sub>	肿瘤侵犯前列腺、精囊、子宫或阴道
T <sub>4b</sub>	肿瘤侵犯盆壁或腹壁
N(区域淋巴结)	
N <sub>x</sub>	区域淋巴结无法评估
N <sub>0</sub>	无区域淋巴结转移
N <sub>1</sub>	真骨盆区(髂内、闭孔、髂外、骶前)单个淋巴结转移
N <sub>2</sub>	真骨盆区(髂内、闭孔、髂外、骶前)多个淋巴结转移
N <sub>3</sub>	髂总淋巴结转移
M(远处转移)	
M <sub>x</sub>	远处转移无法评估
M <sub>0</sub>	无远处转移
M <sub>1</sub>	远处转移

4. 复发、进展与转移 膀胱癌易复发,非肌层浸润性膀胱癌的复发率高达 50% ~ 70%,少部分病人复发后可进展为肌层浸润性膀胱癌。肿瘤的扩散主要向膀胱壁浸润,可突破浆膜层侵及邻近器官。淋巴转移是最主要的转移途径,主要转移到闭孔及髂血管等处盆腔淋巴结。血行转移多在晚期,主要转移至肝、肺、肾上腺等。种植转移可见于尿道上皮、腹部切口、切除的前列腺窝和腹腔。

【临床表现】 发病年龄大多数为 50 ~ 70 岁。男:女约为 4:1。血尿是膀胱癌最常见的症状。约 85% 的病人表现为间歇性无痛全程肉眼血尿,可自行减轻或停止,易给病人造成“好转”或“治愈”的错觉而贻误治疗。有时可仅为镜下血尿。出血量与肿瘤大小、数目及恶性程度并不一致。尿频、尿急、尿痛多为膀胱癌的晚期表现,常因肿瘤坏死、溃疡或并发感染所致。少数广泛原位癌或浸润性癌最初可仅表现为膀胱刺激症状,其预后不良。三角区及膀胱颈部肿瘤可造成膀胱出口梗阻,导致排尿困难和尿潴留。

肿瘤侵及输尿管可致肾积水、肾功能不全。广泛浸润盆腔或转移时,出现腰骶部疼痛、下肢水肿、贫血、体重下降等症状。

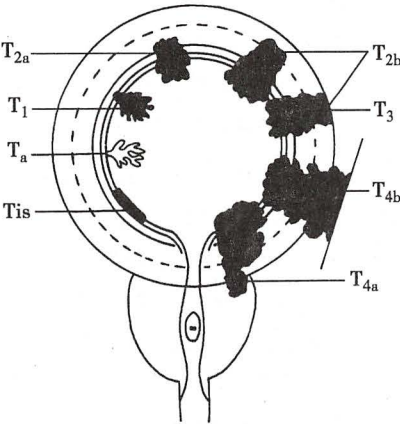


图 53-5 膀胱癌局部浸润深度



骨转移时可出现骨痛。

鳞癌多为结石或感染长期刺激所致,可伴有膀胱结石。

**【诊断】**中老年出现无痛性肉眼血尿,应首先想到泌尿系尿路上皮肿瘤的可能,尤以膀胱癌多见。下列检查方法有助于确诊。

1. 尿液检查 尿常规检查时反复尿沉渣中红细胞计数>5 个/高倍镜视野应警惕膀胱癌可能。在新鲜尿液中易发现脱落的肿瘤细胞,故尿细胞学检查是膀胱癌诊断和术后随诊的主要方法之一。然而,低级别肿瘤细胞不易与正常尿路上皮细胞以及因炎症或结石引起的变异细胞鉴别。近年采用尿液膀胱肿瘤抗原(BTA)、核基质蛋白(NMP22)、ImmunoCyt 以及尿液荧光原位杂交(FISH)检查等有助于膀胱癌的早期诊断。

2. 影像学检查 超声简便易行,能发现直径>0.5cm 的肿瘤,可作为病人的最初筛查。静脉肾盂造影(IVU)和尿路 CT 重建(CTU)对较大的肿瘤可显示为充盈缺损(图 53-6),并可了解肾盂、输尿管有无肿瘤以及膀胱肿瘤对上尿路影响,如有肾积水或肾显影不良,提示膀胱肿瘤侵犯同侧输尿管口。CT 和 MRI 可以判断肿瘤浸润膀胱壁深度、淋巴结以及内脏转移的情况(图 53-7,图 53-8)。放射性核素骨扫描检查可了解有无骨转移。

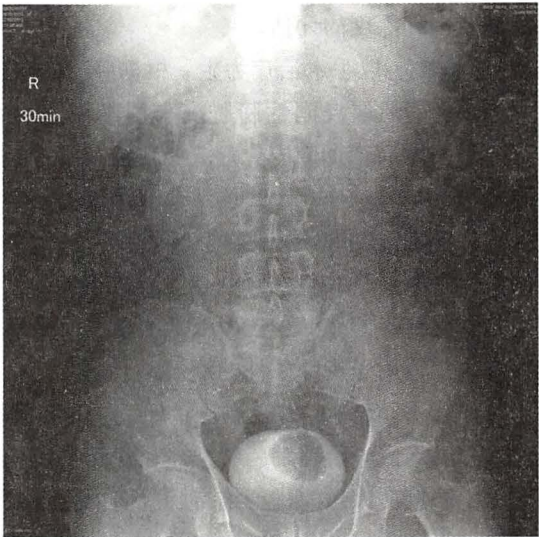


图 53-6 膀胱癌在 IVU 的表现

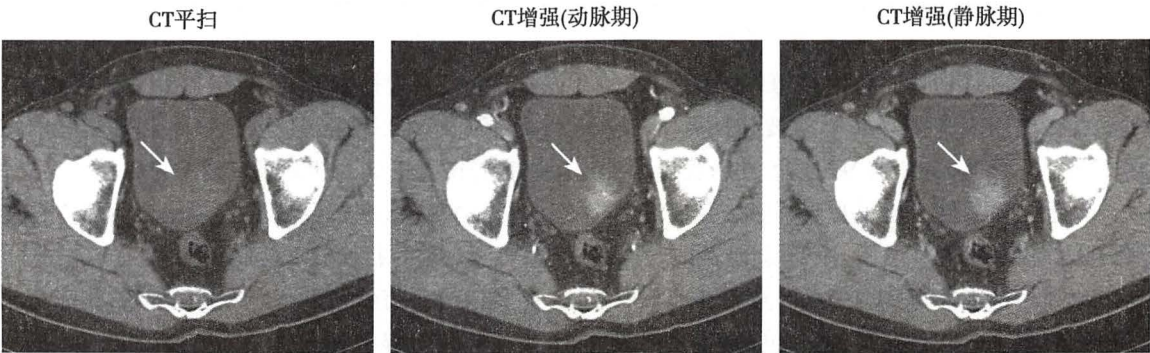

图 53-7 膀胱癌 CT 表现

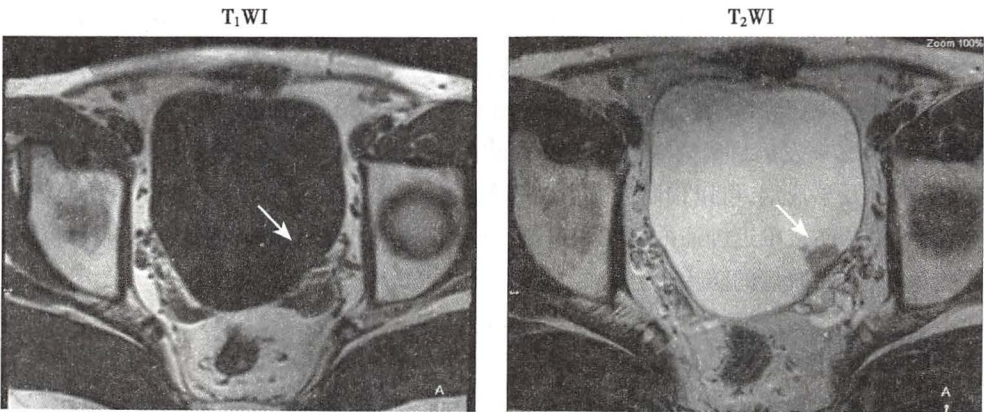


图 53-8 膀胱癌 MRI 表现



3. **膀胱镜检查** 膀胱镜下可以直接观察到肿瘤的部位、大小、数目、形态,初步估计浸润程度等,并可对肿瘤和可疑病变进行活检。原位癌(Tis)局部黏膜呈红色点状改变,与充血的黏膜相似。低级别乳头状瘤多浅红色,蒂细长,肿瘤有绒毛状分支。高级别浸润性癌呈深红色或褐色的团块状结节,基底部较宽,可有坏死或钙化。检查中需注意肿瘤与输尿管口及膀胱颈的关系以及有无憩室内肿瘤。此外,窄带光谱膀胱镜等新技术的应用有助于提高膀胱癌的诊断率。

4. **膀胱双合诊** 可了解肿瘤大小、浸润的范围、深度以及与盆壁的关系。常用于术前对于肿瘤浸润范围和深度的评估。

**【治疗】**以手术治疗为主。根据肿瘤的分化程度、临床分期并结合病人全身状况,选择合适的手术方式。非肌层浸润性膀胱癌采用经尿道膀胱肿瘤电切术(transurethral resection of bladder tumor, TURBT),术后辅助腔内化疗或免疫治疗;肌层浸润性膀胱癌及膀胱非尿路上皮癌采用根治性膀胱切除术(radical cystectomy),必要时术后辅助化疗或放疗。

1. **非肌层浸润性膀胱癌(Tis、T<sub>a</sub>、T<sub>1</sub>)** TURBT既是膀胱癌的重要诊断方法,同时也是主要的治疗手段。TURBT应将肿瘤完全切除直至正常的膀胱壁肌层。此外,经尿道激光手术可准确汽化切割膀胱壁各层,疗效与TURBT相近。而光动力学治疗、膀胱部分切除术和根治性膀胱切除术等治疗方式仅适用于特殊条件的病人。

尽管TURBT可以完全切除Tis、T<sub>a</sub>、T<sub>1</sub>期肿瘤,但术后存在复发或进展为肌层浸润性膀胱癌的风险,因此,术后应行辅助膀胱灌注化疗药物或免疫制剂。应在术后24小时内即刻膀胱灌注化疗药物。对于中高危病人还应进行维持膀胱腔内化疗或免疫治疗。常用药物有丝裂霉素、表柔比星和吉西他滨等。卡介苗(bacillus Calmette-Guérin, BCG)是最有效的膀胱内免疫治疗制剂,疗效优于膀胱腔内化疗药物,一般在术后2周使用。

膀胱原位癌TURBT术后联合卡介苗膀胱灌注发生肿瘤复发、进展,应行根治性膀胱切除术。

2. **肌层浸润性膀胱癌(T<sub>2</sub>~T<sub>4</sub>)** 根治性膀胱切除术联合盆腔淋巴结清扫术是其标准治疗方式,能减少局部复发和远处转移,提高病人生存率。手术范围包括:膀胱及周围脂肪组织、输尿管远端,男性应包括前列腺、精囊(必要时全尿道),女性应包括子宫、附件及阴道前壁,以及盆腔淋巴结。术后需行尿流改道和重建术,主要包括原位新膀胱术、回肠通道术、输尿管皮肤造口术和利用肛门控尿术等。目前,越来越多的根治性膀胱切除术是通过腹腔镜或机器人辅助腹腔镜下完成。

对于身体条件不能耐受或不愿接受根治性膀胱切除术,可以考虑行保留膀胱的综合治疗。在接受合适的保留膀胱手术后,应辅以化疗和放疗,并密切随访,必要时行挽救性膀胱切除术。

化疗是根治性膀胱切除术的重要辅助治疗手段,主要包括术前新辅助化疗和术后辅助化疗。化疗以铂类为主的联合方案,主要包括顺铂、吉西他滨、紫杉醇和阿霉素等。放疗可单独或联合化疗一起应用。

对于无法手术治愈的转移性膀胱癌的首选治疗方法是全身化疗,但这类病人常伴有严重血尿、排尿困难和泌尿系统梗阻等,因此,姑息性膀胱切除及尿流改道也是较常用的治疗方法。

3. **膀胱鳞癌和腺癌** 鳞癌和腺癌为浸润性膀胱上皮肿瘤,分化差、侵袭性强,在明确诊断时往往已是晚期,根治性膀胱切除术联合盆腔淋巴结清扫术是其主要治疗方式。

**【预防】**对膀胱癌发病目前尚缺乏有效的预防措施,但对密切接触致癌物质的职业人员应加强劳动保护,嗜烟者及早戒烟,可以预防或减少肿瘤的发生。对保留膀胱手术后病人,膀胱灌注化疗药物或卡介苗,可以预防或推迟肿瘤的复发和进展。同时,进一步研究膀胱癌的复发转移机制,开发预测和干预的手段,对膀胱癌的防治十分重要。

## 二、肾盂、输尿管癌

肾盂、输尿管癌统称为上尿路恶性肿瘤,60%的肾盂、输尿管癌在诊断时已经发生肌层或周围组织的浸润。



**【流行病学和危险因素】** 其发病率较低,约占泌尿系尿路上皮肿瘤 5% ~ 10%,高发年龄段为 70 ~ 90 岁,男:女比 3:1。下段输尿管肿瘤较上段输尿管肿瘤更常见。

致病因素主要有吸烟,长期服用镇痛药、咖啡,应用环磷酰胺、含马兜铃酸药物等,慢性感染、结石长期刺激等也可能是致病危险因素。职业因素(如接触苯胺、砷等)可增加上尿路肿瘤的发生危险。

**【病理类型及临床分期】** 多数为尿路上皮癌(约占 90%),其次为鳞癌,腺癌,也有少量的微乳头样肉瘤样和淋巴上皮瘤样癌等。尿路上皮癌可单发或多发,肿瘤细胞分化和基底的浸润程度有很大差别,需区分非浸润性乳头状肿瘤(包括低度恶性潜能的乳头状尿路上皮肿瘤、低级别乳头状尿路上皮癌和高级别乳头状尿路上皮癌)、原位癌和浸润性癌。

国际抗癌联盟的 2017 年 TNM 分期见表 53-2。肿瘤沿肾盂黏膜上皮蔓延扩散,可逆行侵犯肾集合管,甚至浸润肾实质或周围组织,亦可顺行侵及肿瘤远端输尿管。肾盂、输尿管肌层较薄,早期可浸润肌层,且外膜组织内含丰富的血管和淋巴管,故常有早期淋巴结转移,包括肾蒂、主动脉、下腔静脉、同侧髂总血管和盆腔淋巴结等。血行转移常见于肝、肺和骨骼等。

表 53-2 肾盂、输尿管尿路上皮癌的 TNM 分期

T(原发肿瘤)	
T <sub>x</sub>	原发肿瘤无法评估
T <sub>0</sub>	无原发肿瘤证据
T <sub>a</sub>	非浸润性乳头状癌
Tis	原位癌
T <sub>1</sub>	肿瘤侵入上皮下结缔组织
T <sub>2</sub>	肿瘤侵犯肌层
T <sub>3</sub>	肿瘤侵犯肌层外周围组织或者肾实质(肾盂),或者输尿管突破肌层侵及输尿管周围脂肪(输尿管)
T <sub>4</sub>	肿瘤侵犯临近器官或者通过肾脏侵入肾周脂肪
N(淋巴结)	
N <sub>x</sub>	区域淋巴结无法评估
N <sub>0</sub>	无区域淋巴结转移
N <sub>1</sub>	单个淋巴结转移,最大径≤2cm
N <sub>2</sub>	单个淋巴结转移,最大径>2cm,或者多发淋巴结转移
M(远处转移)	
M <sub>0</sub>	无远处转移
M <sub>1</sub>	远处转移

**【临床表现】** 最常见的症状主要是间歇无痛肉眼血尿或镜下血尿,偶可见条状血块。20% 病人有腰部钝痛,主要是肿瘤侵犯引起上尿路梗阻造成肾积水所致。部分病人可因血块堵塞输尿管,引起肾绞痛。晚期可出现腰部或腹部肿物、消瘦、体重下降、贫血、下肢水肿及骨痛等症状。肾盂、输尿管癌体征常不明显。少数病人可因体检或影像学检查偶然发现。

**【诊断】** 中老年无痛性间歇性血尿,除怀疑膀胱肿瘤外,尚应考虑肾盂、输尿管癌可能,结合超声、静脉尿路造影、CT 等影像学检查,多可准确诊断。

1. **影像学检查** 超声检查是血尿的筛选性检查方法,可发现肾盂或输尿管腔内占位性病变及病变部位以上扩张或积水。

静脉尿路造影是诊断肾盂、输尿管癌的传统方法,它可发现肾盂、输尿管癌部位的充盈缺损、梗阻和肾积水,梗阻严重造成肾功能明显减退可致集合系统未显影(图 53-9)。

CT 增强+三维重建(CTU)是诊断肾盂、输尿管癌的首要手段,主要表现为肾盏、肾盂及输尿管某一部位充盈缺损、增厚或梗阻等,但是对于扁平病灶,CTU 也难以诊断;肾积水是另外一个征象,出现肾积水一般预示疾病进展且预后较差;可同时发现肿大的淋巴结,说明其可能合并远处转移。

对于不能接受 CT 检查的病人,磁共振水成像(MRU)诊断效能与 CTU 相当。

2. **膀胱镜和尿路细胞学检查** 膀胱镜检查有时可见病侧输尿管口喷血,也可发现同时存在的膀



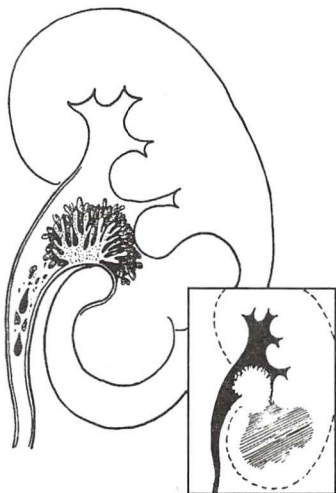


图 53-9 肾盂肿瘤及其肾盂造影所见

胱肿瘤,约 17% 的肾盂、输尿管癌可同时伴发膀胱癌。对于尿脱落细胞学或 FISH 检查为阳性,而膀胱镜检查正常者,一般提示存在肾盂、输尿管癌。膀胱镜下逆行肾盂输尿管造影检查是诊断肾盂、输尿管癌可选手段,可收集病侧肾盂尿及冲洗液行尿细胞学检查,肾盂输尿管造影可明确肿瘤的部位和肾积水的程度。

**3. 诊断性输尿管镜检查** 输尿管镜可直接观察到输尿管、肾盂及肾盏,对可疑病灶进行活检,活检病理能对 90% 的肿瘤做出准确的分级,并且假阴性率低,但不能排除浸润性生长的肿瘤。

#### 【鉴别诊断】

**1. 肾细胞癌** 当肾盂癌侵犯肾实质时常需与肾癌相鉴别。肾癌 CT 表现常为外生性生长的圆形或类圆形、具有假包膜、注射造影剂为“快进快退”影像学表现的富血供肿瘤。

**2. 肾盂内血块和坏死组织** 平扫容易与肾盂癌混淆,但是 CT 或 MRI 增强扫描缺乏强化。

**3. 输尿管狭窄或结石** 常有结石、感染或手术等病史,表现为上尿路不同程度的梗阻和肾积水,一般通过静脉肾盂造影、CTU、逆行造影或输尿管镜诊断性检查等可以进行鉴别。

**4. 输尿管息肉** 是一种较少见的良性肿瘤,常继发于结石;原发性输尿管息肉常表现为长段息肉,常不伴肾积水,输尿管镜检查及活检可明确病变部位、数目及性质。

#### 【治疗】

**1. 根治性肾、输尿管切除术** 适用于多发、体积较大、高级别或影像学怀疑浸润性生长的肿瘤。标准的手术方法是切除病肾及全长输尿管,包括输尿管开口部位的膀胱壁。可采用开放性、腹腔镜、机器人辅助腹腔镜完成。术后膀胱灌注化疗药物有助于降低膀胱肿瘤的复发率。

**2. 保留肾脏手术** 肿瘤细胞体积小、分化良好、无浸润的带蒂乳头状肿瘤,尤其是对于孤立肾或对侧肾功能已受损的肾盂癌或输尿管上段癌,可通过输尿管镜、经皮肾镜等内镜切除或激光切除,而对于输尿管中下段肿瘤可作局部切除,尤其是对于远端输尿管肿瘤,可行肿瘤及其远端输尿管切除后输尿管再植。

**3. 综合治疗** 对于进展期的肾盂、输尿管癌需采用综合治疗,手术切除后给予系统的化疗或放疗,晚期病人则以系统化疗为主。

**【预后】** 肾盂、输尿管癌病理分级分期差异大,具有肿瘤多中心和易复发转移倾向,预后相差悬殊。肾盂、输尿管尿路上皮癌侵犯肌层预后差, $pT_2/pT_3$  术后 5 年生存率 <50%, $pT_4$  期则 <10%。此外,肾盂、输尿管癌术后 5 年内膀胱癌发生率为 15% ~ 75%。

## 第三节 前列腺癌

前列腺癌(prostate cancer)是老年男性的常见恶性肿瘤,其发病率有明显的地区和种族差异。全球范围内,欧美国家前列腺癌发病率最高,居男性实体恶性肿瘤首位,亚洲前列腺癌发病率远低于欧美。我国前列腺癌发病率近年来呈显著上升态势,这与人均寿命的延长、饮食结构的改变以及诊断技术的提高有关。

**【病因】** 前列腺癌的致病因素尚未完全阐明,可能与种族、遗传、环境、食物、肥胖和性激素等有关。单个一级亲属患前列腺癌,本人患前列腺癌风险增加 1 倍以上,阳性家族史病人确诊年龄提前 6 ~ 7 年。过多的动物脂肪摄入有可能促进前列腺癌的发生、发展。研究显示,双氢睾酮等雄激素在前列腺癌发生过程中起到重要作用。此外,单核苷酸多态性(single nucleotide polymorphism, SNP)与前列腺癌的发病相关,针对中国人群前列腺癌病人全基因组关联研究发现了中国人群前列腺癌特异性

的 SNP,表明中国人群与欧美人群存在遗传易感性差异。

**【病理】**95% 以上的前列腺癌为腺泡腺癌,起源于腺上皮细胞,其他少见类型包括鳞癌、导管腺癌、黏液腺癌、小细胞癌等。前列腺癌好发于前列腺外周带,常为多病灶起源。前列腺癌分化程度差异较大,组织结构多表现为癌腺泡结构紊乱、核间变及浸润生长等现象,其中核间变是病理诊断前列腺癌的重要标准。高级别前列腺腺上皮内瘤(high-grade prostatic intraepithelial neoplasia,HGPIN)可能是前列腺癌的癌前病变。

前列腺癌的组织学分级,是根据腺体分化程度和肿瘤的生长形态来评估其恶性程度的工具,其中以 Gleason 分级系统应用最为普遍,并与肿瘤的治疗预后相关性最佳。在 Gleason 分级系统中,根据不同形态结构的肿瘤成分占比多少,将肿瘤分成主要分级区和次要分级区,各区的 Gleason 分级为 1~5 级。Gleason 评分(gleason score,GS)为主要及次要肿瘤区分级之和,范围为 2~10 分。根据 Gleason 评分 $\leq 6$ 、7、 $\geq 8$  将病人分为低危、中危、高危组,评分越高,预后越差。

前列腺癌临床分期多采用 TNM 分期系统,该系统是病情评估的有效工具,对治疗方案的选择提供重要依据(表 53-3)。

表 53-3 前列腺癌 TNM 分期(AJCC,2009 年)

T(原发肿瘤)	
T <sub>x</sub>	原发肿瘤不能评价
T <sub>0</sub>	无原发肿瘤证据
T <sub>1</sub>	不能被扪及和影像学难以发现的临床隐匿肿瘤
T <sub>1a</sub>	偶发肿瘤体积<所切除组织体积的 5%
T <sub>1b</sub>	偶发肿瘤体积>所切除组织体积的 5%
T <sub>1c</sub>	穿刺活检发现的肿瘤(如由于 PSA 升高)
T <sub>2</sub>	局限于前列腺内的肿瘤
T <sub>2a</sub>	肿瘤限于单叶的 1/2
T <sub>2b</sub>	肿瘤超过单叶的 1/2 但限于该单叶
T <sub>2c</sub>	肿瘤侵犯两叶
T <sub>3</sub>	肿瘤突破前列腺包膜*
T <sub>3a</sub>	肿瘤侵犯包膜外(单侧或双侧)
T <sub>3b</sub>	肿瘤侵犯精囊
T <sub>4</sub>	肿瘤固定或侵犯除精囊外的其他临近组织结构,如尿道外括约肌、直肠、肛提肌和(或)盆壁
区域淋巴结(N)	
N <sub>x</sub>	区域淋巴结不能评价
N <sub>0</sub>	无区域淋巴结转移
N <sub>1</sub>	区域淋巴结转移
远处转移(M)**	
M <sub>x</sub>	远处转移无法评估
M <sub>0</sub>	无远处转移
M <sub>1</sub>	
M <sub>1a</sub>	有区域淋巴结以外的淋巴结转移
M <sub>1b</sub>	骨转移
M <sub>1c</sub>	其他器官组织转移

\*:侵犯前列腺尖部或前列腺包膜但未突破包膜的定为 T<sub>2</sub>,非 T<sub>3</sub>; \*\*:当转移多于一处,为最晚的分期

**【临床表现】**前列腺癌病人好发于老年男性。早期前列腺癌多数无明显临床症状,常因体检或者在其他非前列腺癌手术后通过病理检查发现(如良性前列腺增生的手术)。随着肿瘤生长,前列腺癌可表现为下尿路梗阻症状,如尿频、尿急、尿流缓慢、排尿费力,甚至尿潴留或尿失禁等。前列腺癌可经血行、淋巴扩散或直接侵犯邻近器官(如精囊、膀胱等)。最常见的转移部位是淋巴结和骨骼,其他部位包括肺、肝、脑和肾上腺等。前列腺癌出现骨骼转移时可以引起骨痛、脊髓压迫症状及病理性骨折等。其他晚期前列腺癌的症状包括:贫血、衰弱、下肢水肿、排便困难等。少数病人以转移症状为



主就医,局部症状不明显,易导致误诊。

**【诊断】** 前列腺癌的常用诊断模式为:通过体格检查、实验室检查、影像学检查筛选可疑病人,并通过后续的前列腺穿刺病理活检加以确认。

体格检查:直肠指检可发现前列腺癌结节,质地多较正常腺体坚硬,但当肿瘤处于早期,或者原发于前列腺移行带等区域时,直肠指检常无异常发现。

实验室检查:前列腺特异性抗原(prostate-specific antigen, PSA)是前列腺癌重要的血清标志物,正常参考值为 $0 \sim 4 \text{ ng/ml}$ 。当发生前列腺癌时 PSA 常有升高,并往往与体内肿瘤负荷的多少成正比。

影像学检查:经直肠超声检查以往常被用作前列腺癌的诊断,但多数早期前列腺癌病人常无异常发现。多参数 MRI 在诊断前列腺癌方面有着较高的敏感性和特异性,并可对肿瘤局部侵犯程度及有无盆腔淋巴结转移做出初步评估,其缺点为检查费用较贵,且耗时较长。当前列腺癌发生骨转移时,多数为成骨性转移病灶,可通过 X 线平片或全身放射性核素扫描得以发现。影像学检查还可用于晚期前列腺癌引起的一些并发症评估,如静脉尿路造影(intra-venous urography, IVU)或 CTU 可发现晚期前列腺癌浸润膀胱、压迫输尿管引起肾积水。

前列腺穿刺活检是病理确诊前列腺癌的主要方法,多在经直肠超声的引导下进行。

**【治疗】** 早期(器官局限性,意即肿瘤仅位于前列腺内部)前列腺癌可以通过根治性手术或者根治性放疗等方式达到良好的治疗效果,甚至得以治愈。由于肿瘤本身生长缓慢,部分低危、高龄病人也可根据具体情况选择主动监测(active surveillance, AS),待病情进展再进一步治疗。

局部进展期(肿瘤突破前列腺包膜但未发生转移)和转移性前列腺癌一般选择雄激素去除治疗为主的姑息性治疗,以期延长病人生存期,改善生活质量。部分局部进展期的前列腺癌病人可选择手术切除或放疗基础上的多手段综合性治疗。

1. 手术治疗 根治性前列腺切除术是治疗前列腺癌最有效的方法,手术要点是切除前列腺和精囊,而后进行排尿通路重建,并根据病人危险分层和淋巴结转移情况决定是否行淋巴结清扫。手术可通过传统开放手术、腹腔镜、机器人腹腔镜等进行。

2. 放射治疗 前列腺癌的放疗分为根治性放疗和姑息性放疗。对于器官局限性肿瘤,根治性放疗能达到近似治愈的效果,其 $5 \sim 10$ 年内的无瘤存活率可与根治性前列腺切除术相似。姑息性放疗主要用于前列腺癌骨转移病灶的治疗,达到缓解疼痛症状。

3. 雄激素去除治疗 雄激素与前列腺癌的发生、发展密切相关,绝大多数的前列腺癌通过去除体内雄激素作用后,肿瘤的生长将在一定时间内得到有效抑制。雄激素去除治疗(androgen deprivation therapy, ADT)是通过去除体内雄激素对前列腺癌的“营养”作用而达到治疗目的的方法。

去势治疗是主要的 ADT 方法,包括外科去势和药物去势,前者即双侧睾丸切除,后者则为通过药物干扰下丘脑-垂体-睾丸内分泌轴,从而抑制睾丸分泌睾酮。抗雄激素药物可阻断体内雄激素与受体结合,也是 ADT 的方法之一,可与去势治疗共同构成“最大雄激素阻断”(maximal androgen blockade, MAB),但 MAB 与单纯去势治疗的疗效比较尚无定论。

前列腺癌在 ADT 治疗初期,多数会表现出理想疗效,但最终仍会出现病情的进一步发展,此时前列腺癌将进入“去势抵抗”阶段,即去势抵抗性前列腺癌(castrate-resistant prostate cancer, CRPC)。

4. 其他治疗 冷冻治疗、高聚能超声等新兴物理能量治疗对前列腺癌病灶具有一定控制效果,其远期治疗效果及适合人群尚无定论。

晚期前列腺癌局部压迫尿道引起的排尿梗阻,以及侵犯输尿管开口引起的肾脏积水可通过经尿道前列腺电切术得以缓解。

化疗、免疫治疗、靶向药物治疗等在晚期前列腺癌,尤其是 CRPC 的治疗中具有一定价值。

## 第四节 睾丸肿瘤

睾丸肿瘤(tumor of the testis)比较少见,仅占男性恶性肿瘤的 $1\% \sim 1.5\%$ ,然而在 $15 \sim 34$ 岁的年



轻男性中其发病率列所有肿瘤之首,且几乎都属于恶性。

**【病因】** 睾丸肿瘤的病因不清,但与隐睾有密切关系。隐睾发生睾丸肿瘤的概率是正常人群的3~14倍,即使早期行睾丸下降固定术也不能完全防止恶变的发生。其他引起睾丸肿瘤的因素可能与种族、遗传、化学致癌物质、感染、内分泌等有关。

**【病理】** 睾丸肿瘤是泌尿男生殖系肿瘤中成分最复杂、组织学表现最多样、肿瘤成分与治疗关系最为密切的肿瘤,分原发性和继发性两大类。原发性睾丸肿瘤又分为生殖细胞肿瘤和非生殖细胞肿瘤。睾丸生殖细胞肿瘤占90%~95%,根据组织学的不同可分为5种细胞基本类型,即精原细胞瘤(seminoma)、胚胎瘤、畸胎瘤、绒毛膜癌和卵黄囊瘤等。睾丸生殖细胞肿瘤可以由多种成分组成。非生殖细胞肿瘤占5%~10%,包括间质细胞(Leydig cell)瘤和支持细胞(Sertoli cell)瘤等。睾丸肿瘤早期即可发生淋巴转移,最先转移到肾门水平的腹主动脉及下腔静脉旁淋巴结。经血行转移可扩散至肺、骨或肝。继发性睾丸肿瘤主要来自淋巴瘤及白血病等恶性肿瘤。

**【临床表现】** 睾丸肿瘤多发于青壮年男性,但卵黄囊瘤则是婴幼儿易发生的睾丸肿瘤,睾丸淋巴瘤常发生在50岁以上男性中。睾丸肿瘤右侧略多于左侧。1%~2%的睾丸肿瘤是双侧性的,可同时或相继发生,但其组织学类型多是相同的,多为精原细胞瘤。

睾丸肿瘤的典型表现多为病侧阴囊内单发无痛性肿块。睾丸肿瘤较小时,临床症状不明显,随着肿瘤逐渐增大,可表现为病侧睾丸质硬而沉重,有轻微坠胀或钝痛。附睾、输精管多无异常。极少数病人起病较急,突然出现疼痛性肿块,局部红肿伴发热,多因肿瘤出血、梗死、坏死所致,易误诊为急性附睾炎或睾丸炎。隐睾病人在腹部或腹股沟部发现肿块并逐渐增大,常是隐睾发生恶变的表现。少数分泌绒毛膜促性腺激素(HCG)的睾丸肿瘤病人可引起男性乳房女性化。约10%的病人因睾丸肿瘤转移病灶引起症状,如背痛(腹膜后转移刺激神经根),咳嗽、咯血、呼吸困难(肺转移),恶心、呕吐(十二指肠后转移),下肢末梢水肿(下腔静脉梗阻),骨痛等。

**【诊断】** 体检时应做阴囊内容物的双手触诊,病侧睾丸增大或扪及肿块,质地较硬,与睾丸界限不清,用手托起较正常侧沉重感,透光试验阴性。体检还应包括腹部触诊,以了解淋巴结是否有转移,或内脏受侵犯。锁骨上淋巴结检查可发现晚期病人的淋巴结转移灶。胸部检查可发现男性乳房女性化或肺部转移。在诊断睾丸肿瘤时,推荐血甲胎蛋白(AFP)、人绒毛膜促性腺激素- $\beta$ 亚基( $\beta$ -HCG)、乳酸脱氢酶(LDH)为必查肿瘤标志物,有助于了解肿瘤组织学性质、临床分期、术后有无复发及预后。精原细胞瘤出现血清肿瘤标志物升高者约占30%,非精原生殖细胞肿瘤AFP升高者占50%~70%,HCG升高者占40%~60%,绒毛膜癌HCG几乎100%升高。超声和CT有助于睾丸肿瘤的诊断及与阴囊内其他肿物的鉴别,确定腹膜后淋巴结有无转移及转移的范围非常重要。MRI并不比CT更有优势。胸部X片可了解肺部和纵隔有无转移病变。睾丸肿瘤需要与睾丸扭转、附睾炎以及鞘膜积液、腹股沟斜疝、阴囊血肿、精索囊肿等相鉴别。

**【治疗】** 睾丸肿瘤病人应先经腹股沟入路行根治性睾丸切除术,根据睾丸肿瘤组织类型和临床分期再选择后续的治疗方法。精原细胞瘤对放射治疗比较敏感,术后可配合放射治疗,亦可配合以铂类为基础的化学治疗,病人预后总体较好。非精原细胞瘤行睾丸根治术后,根据具体情况可选择行密切监测、腹膜后淋巴结清扫术、化疗等,5年生存率可达30%~90%。

## 第五节 阴茎癌

阴茎癌(penile cancer)指原发于阴茎头、冠状沟、包皮内板上皮细胞的恶性肿瘤,总体发病率低,且因国家、宗教信仰、社会经济发展水平与卫生条件的不同而存在明显的地域性差异,在北美和欧洲发病率仅(0.1~0.9)/10万,但在亚、非、拉等部分经济欠发达地区,发病率可达19/10万。有幼年行包皮环切术习俗的民族与宗教信仰人群,如犹太裔与伊斯兰教徒,患阴茎癌极少。

**【病因】** 阴茎癌目前较明确的发病风险因素包括包皮过长、包茎、慢性包皮龟头炎、吸烟、人乳头



瘤病毒(HPV)感染、射线暴露等。阴茎皮角、Bowen 样丘疹病、阴茎黏膜白斑、高级别上皮内瘤变、巨大尖锐湿疣、Queyrat 增殖样红斑、苔藓样硬化等癌前病变亦可转变为阴茎癌。

**【病理】** 阴茎恶性肿瘤绝大部分为鳞癌,亦存在黑色素瘤、肉瘤、淋巴瘤、转移瘤等罕见类型。阴茎鳞癌按与 HPV 的相关性可进一步分为 HPV 非相关的鳞状细胞癌、疣状癌、乳头状癌、腺鳞癌、肉瘤样癌与混合性癌,以及 HPV 相关的基底样癌、湿疣样癌与淋巴上皮瘤样癌等亚型。阴茎癌根据大体类型可分为乳头型和结节型两种。乳头型癌以向外生长为主,可穿破包皮,癌肿高低不平,常伴溃疡,有奇臭脓样分泌物,并逐渐发展为典型的菜花样外观,瘤体虽大,但可活动。结节型癌呈浸润性生长,质较硬,亦可有溃疡,瘤体不大,向深部浸润可深入阴茎海绵体。由于尿道海绵体周围白膜坚韧,除晚期病人外,阴茎癌很少浸润至尿道引起排尿困难。阴茎癌主要通过淋巴转移至腹股沟及髂血管淋巴结等处,亦可经血行播散转移至肺、肝、骨、脑等脏器。

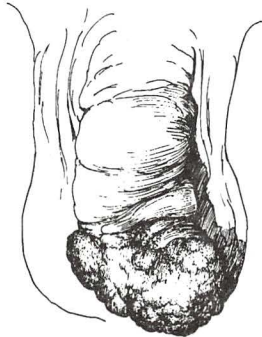


图 53-10 阴茎鳞癌

**【临床表现】** 阴茎癌多见于 40~60 岁有包茎或包皮过长的病人。肿瘤因在包皮内生长,且常由小病灶逐渐侵犯至阴茎头部、体部和海绵体,早期不易发现。若包皮可上翻显露阴茎头部,早期可有类丘疹、疣状红斑或经久不愈的溃疡等病变。若包茎或包皮过紧不能显露阴茎头部,病人可有包皮内刺痒、灼痛等症状,或触及包皮内硬块,并有血性或脓性分泌物流出。随着病变发展,疼痛加剧,肿瘤突出包皮口或穿破包皮,晚期呈菜花样外观,表面坏死形成溃疡,渗出物恶臭(图 53-10)。肿瘤继续发展可侵犯全部阴茎和尿道海绵体,造成排尿困难、尿潴留或尿痿。查体常可触及腹股沟肿大、质硬的淋巴结。

**【诊断】** 阴茎癌诊断并不困难,但常因病人忽视、尴尬等原因而延迟就诊。对于 40 岁以上有包茎或包皮过长的男性,当发现阴茎头部肿块、红肿、慢性溃疡、湿疹、恶臭血性或脓性分泌物者,应高度怀疑阴茎癌,必要时行活组织检查加以确诊。触及腹股沟质硬、无压痛、活动性差的肿大淋巴结时应怀疑有淋巴结转移。超声、CT 和 MRI 等影像学检查有助于判断盆腔淋巴结与脏器转移情况,评价肿瘤的临床分期(表 53-4)。

表 53-4 阴茎癌 TNM 分期(2009 版)

T:肿瘤原发灶		N <sub>0</sub>	未触及或无肉眼可见的腹股沟淋巴结肿大
T <sub>x</sub>	原发灶无法评估	N <sub>1</sub>	触及单侧可推动的单个腹股沟淋巴结肿大
T <sub>0</sub>	无原发肿瘤证据	N <sub>2</sub>	触及单侧或双侧可推动的多个腹股沟淋巴结肿大
Tis	原位癌	N <sub>3</sub>	触及单侧或双侧不可推动的腹股沟肿块或盆腔淋巴结肿大
T <sub>a</sub>	非浸润性癌	M:远处转移	
T <sub>1</sub>	肿瘤浸润上皮结缔组织	M <sub>x</sub>	远处转移无法评估
T <sub>1a</sub>	肿瘤浸润上皮结缔组织,无淋巴血管浸润	M <sub>0</sub>	无远处转移
T <sub>1b</sub>	肿瘤浸润上皮结缔组织,伴淋巴血管浸润	M <sub>1</sub>	有远处转移
T <sub>2</sub>	肿瘤浸润尿道海绵体和(或)阴茎海绵体	G:组织学分级	
T <sub>3</sub>	肿瘤浸润尿道	G <sub>x</sub>	组织学分级无法评估
T <sub>4</sub>	肿瘤浸润其他邻近结构	G <sub>1</sub>	高分化
N:区域淋巴结		G <sub>2</sub>	中等分化
N <sub>x</sub>	区域淋巴结无法评估	G <sub>3</sub>	低分化/未分化

**【治疗】**

1. 手术治疗 原则是肿瘤病灶的根治性切除与局部器官的最大程度保留。根据不同的分期可



采用局部病灶切除、阴茎部分切除或阴茎全切除等。区域淋巴结转移是影响病人生存期的重要因素,对分化程度较差或伴区域淋巴结肿大的病人应加行髂腹股沟淋巴结清扫。对不适于行根治手术的病人可行姑息性病灶切除,辅以后放化疗。

**2. 放射治疗** 对于 $T_2$ 期与分化较差的 $T_1$ 期肿瘤,单纯根治性放疗可作为手术的替代方案。 $T_2$ 期以上肿瘤单纯放疗通常疗效不佳,应作为术后辅助治疗手段。对于原发灶直径 $>5\text{cm}$ 、浸润至阴茎根部的肿瘤或 $N_3$ 期肿瘤,可行姑息性放疗。

**3. 化学治疗** 对于无法手术切除、多发腹股沟或盆腔淋巴结转移的病人应行术后辅助化疗,常用含顺铂的BMP方案(顺铂+甲氨蝶呤+博来霉素)或TPF方案(顺铂+氟尿嘧啶+紫杉醇);对于伴有肺、肝、骨、脑转移的晚期病人常用PF(顺铂+氟尿嘧啶)方案或BMP方案进行姑息性化疗。

**【预防】** 对于有包茎、包皮过长且不易上翻,或既往反复包皮龟头炎的病人应尽早行包皮环切术,特别是儿童。包皮过长但可上翻显露龟头者,应保持外生殖器清洁干燥。对发现癌前病变者应密切随诊。其他预防措施包括避免高危性生活(如减少性伙伴数量,正确使用避孕套等)、避免紫外线暴露以及控制吸烟等。

## 第六节 阴囊 Paget 病

阴囊 Paget 病(Paget's disease)是一种皮肤恶性肿瘤,又称阴囊湿疹样癌、阴囊炎性癌。1874年, Paget 首次描述了乳腺 Paget 病。乳腺外 Paget 病则多见于大汗腺分布区,如腋下、肛周、外阴、眼睑、腮窝等处。1889年, Crocker 首次报道发生于阴囊的 Paget 病。

**【病理】** 病理组织学上以见到 Paget 细胞巢为诊断依据。Paget 细胞大而圆、核大、胞浆丰富而淡染。细胞角蛋白7、癌胚抗原等免疫组化染色对诊断具有重要意义,细胞角蛋白7还可用于评估肿瘤切缘是否阳性。

**【临床表现】** 阴囊 Paget 病多发生于50岁以上的老年人,病情进展缓慢,易被误诊为阴囊湿疹或皮炎。早期主要表现为阴囊皮肤瘙痒、红斑、脱屑或结痂,逐渐发展成糜烂、溃疡伴浆液性渗出物,数月或数年后,病变逐渐扩大,可累及阴茎及会阴等处,早期病灶边界往往较清楚。如出现深部溃疡、凸起的边界,以及斑块状肿瘤,提示肿瘤呈浸润性生长。肿瘤发生转移较晚,主要经淋巴转移,通常先有腹股沟淋巴结转移,血性转移较少。

**【诊断和鉴别诊断】** 诊断主要根据临床表现,因本病极易误诊为皮肤慢性炎症或湿疹,对反复发作的阴囊湿疹经久不愈者,如怀疑 Paget 病应尽早行组织活检。主要应与湿疹样黑色素瘤和上皮内瘤变等相鉴别。阴囊 Paget 病组织中的细胞角蛋白7、癌胚抗原、PAS反应常表达阳性, S100表达阴性;而湿疹样黑色素瘤除 S100呈阳性表达外,细胞角蛋白7、癌胚抗原、PAS反应常呈阴性;上皮内瘤变的 S100表达、PAS反应呈均阴性。MRI对评估肿瘤浸润深度可能有一定的作用。

**【治疗】** 病灶切除术是首选和有效的治疗方法,手术切除范围应距皮损边缘2cm以上,深度达深筋膜。伴有腹股沟淋巴结转移者应行腹股沟淋巴结清扫术。本病对放疗、化疗均不敏感,仅作为姑息性治疗。

(孙颖浩)





## 第五十四章 泌尿、男生殖系统的其他疾病

### 第一节 肾下垂

肾脏的正常位置是肾门位于第1或第2腰椎横突水平,右侧略低于左侧。一般认为,肾脏在立位较卧位下降超过5cm或一个椎体,称为肾下垂(nephroptosis)。少数肾脏被腹膜包裹而肾蒂松弛,能在腹部较大范围移动,甚至降到下腹部或盆腔,或跨过中线到对侧腹部,此类肾下垂又称游走肾(floating kidney)。

**【病因】** 正常肾位于腹膜后,脊柱两旁的浅窝中。肾依靠脂肪囊、肾筋膜、肾蒂、膈肾韧带、脾肾韧带和腹内压力维持其正常位置。肾下垂的发生可能与肾窝浅,肾周围脂肪减少,肾蒂长,分娩后腹壁松弛使腹内压降低等多种因素相关。

**【病理】** 肾下垂一般因尿流不畅或肾蒂血管发生扭转与牵拉时出现病理改变。输尿管扭曲,尿流受阻可引起肾盂积水、肾盂感染、肾结石等。肾移动过大可引起肾血管扭转,导致肾淤血,甚至肾萎缩。肾下垂常伴有其他内脏下垂。

**【临床表现】** 多发生于20~40岁瘦高体型的女性,男:女约为3:100,右侧明显多于左侧。病人症状的轻重与肾移动的幅度不完全一致。

腰痛是主要症状,呈钝痛或牵扯痛,站立时加剧,平卧后消失。肾蒂血管或输尿管扭转时,可发生Dietl危象,表现为肾绞痛、恶心、呕吐、脉搏增快等症状。肾静脉的机械牵拉和受压可发生血尿;输尿管扭曲可导致肾积水或上尿路感染。对腹腔神经丛的牵拉常会引起消化不良、腹胀、嗝气、恶心、呕吐等消化道症状。部分病人可伴有失眠、眩晕、心悸、乏力等症状。

**【诊断和鉴别诊断】** 根据病史、临床表现和影像学检查,诊断并不困难。体检依次在平卧、侧卧及直立位时触诊肾,确定肾的位置及移动度。超声在平卧位、立位时测量肾的位置,并作对比。静脉尿路造影先后在平卧位和立位摄片,如肾盂较正常下降超过一个椎体可诊断为肾下垂。肾下垂分为四度:下降到第3腰椎水平为Ⅰ度,降至第4腰椎水平为Ⅱ度,降至第5腰椎水平为Ⅲ度,降至第5腰椎以下者为Ⅳ度。同时,影像学检查可显示有无肾盂、输尿管积水。

鉴别诊断:①先天性异位肾,多位于下腹部或盆腔,位置固定,平卧后肾不能复位;②肾上极或肾外肿瘤压迫推移使肾位置下降。超声、静脉尿路造影、CT或MRI检查均可鉴别。

**【治疗】** 偶然被发现肾下垂,症状不明显者,一般无须进行治疗。有腰痛、血尿者,应加强腹肌锻炼,增加营养,强壮身体,使用紧束弹性宽腰带或肾托。如症状较重,平卧或托肾后症状无明显好转,并有肾积水或伴发感染者,可施行开放或腹腔镜下肾悬吊固定术(nephropexy),其远期疗效:约71%的病人生活质量明显改善,约80%~91%的病人疼痛减轻。

### 第二节 肾血管性高血压

肾血管性高血压(renovascular hypertension, RVH)是单侧或双侧肾动脉主干或分支狭窄导致的高血压,约占所有高血压病例的1%~5%。

**【病因及病理】**引起肾动脉狭窄的主要原因有:动脉粥样硬化、纤维肌性发育异常和多发性大动脉炎。在欧美国家,动脉粥样硬化很常见,约70%的肾血管性高血压与之有关;纤维肌性发育异常是第二位常见的病因,约占所有肾血管性高血压的1/4~1/3。而在我国多发性大动脉炎比纤维肌性发育异常更为常见。先天性肾动脉异常、急性肾梗死、肾动脉瘤、肾动-静脉瘘、移植肾排异、放射性动脉炎等也可导致肾血管性高血压,但比较少见。

动脉粥样硬化多发于50岁以上男性,肾动脉粥样硬化是全身性动脉粥样硬化的一部分。动脉内膜的粥样斑块所致狭窄多位于肾动脉近端2cm处。病变可为单侧或双侧,并可累及第2和第3级血管;动脉内膜可见偏心性斑块,有的可见血管环状受累、管腔狭窄和内膜破损。纤维肌性发育异常好发于儿童或青年,病变为平滑肌和纤维组织真性增生。内膜纤维组织增生以内弹性层被胶原沉积为特征。中层及外膜下纤维增生常见于青年,以女性为多,中层纤维增生常累及双肾动脉,并可达远端2/3及其分支,呈串珠状,可有微小动脉瘤。外膜下纤维增生为外膜内致密胶原形成使血管狭窄。纤维肌性增生罕见,大量增生的平滑肌和纤维组织使肾动脉血管壁增厚。多发性大动脉炎多见于女青年,病变主要在主动脉,累及一侧或双侧肾动脉,位于肾动脉开口处。以动脉中层呈弥散性肉芽肿样增生、弹力纤维破坏或断裂为其主要病理变化。

以上原因引起的肾动脉狭窄均使肾供血不足,导致肾体积变小,显微镜下可见肾小管萎缩和间质纤维化、入球动脉和叶间动脉等发生硬化,小血管腔狭窄或闭塞,肾小球旁体结构增生或其细胞内颗粒增多。由于肾缺血可以刺激肾小球旁体结构的近球细胞和致密斑,促进肾素的合成和释放,通过肾素-血管紧张素-醛固酮系统导致血压增高。

**【临床表现】**常见症状有头痛、头晕、心悸、胸闷、视力减退、恶心、呕吐等高血压表现。发病特点:①青年发病常<30岁,以女性为多;老年发病常>50岁,以男性为多。②长期高血压骤然加剧或高血压突然发作,病程短或发展快。③使用2~3种降压药后血压仍然难以控制。④腰背部及肋腹部可有疼痛,约半数以上病例可听到上腹部血管杂音。⑤多发性大动脉炎病人一般无高血压家族史。⑥吸烟是动脉粥样硬化的危险因素。

### 【诊断】

1. 首先应了解有无肾外性疾病、肾实质性高血压和原发性高血压病史;其次,在体检时注意有无严重的高血压、上腹部杂音(包括收缩期和舒张期的双相杂音)、严重的高血压视网膜病(Ⅲ~Ⅳ级)和全身性动脉粥样硬化等情况。疑为肾血管性高血压的病人应进一步检查,确立诊断。

#### 2. 影像学检查

(1) 多普勒超声检查:可显示患肾体积小于健肾,患肾血管狭窄段血流流道变细,血流高速,阻力指数较高。但是,在肾内小动脉则阻力指数往往降低;若发生闭锁,则患肾的肾内血流明显减少或消失。

(2) 静脉尿路造影:采用快速注射连续静脉尿路造影法,注射造影剂后最初5分钟内以分钟间隔连续摄片,以后按常规摄片。肾动脉狭窄可显示四项主要变化:①患肾集合系统延迟显影(最重要表现);②两肾大小差异超过1.5cm(最常见表现);③患肾显像期延长;④病侧肾盂肾盏系统有侧支循环的血管压迹。

(3) 放射性核素肾图:肾血管性高血压影响肾功能,肾图可出现异常,表现为功能减退或无功能,曲线的血管段、分泌段减低,排泄段延长。有时侧支循环形成,肾图可完全正常。此外,核素示踪双肾动态摄影显示患肾灌注相和放射性高峰延迟,放射性核素分布低于健肾。

(4) 腹主-肾动脉造影:是目前确诊肾血管性高血压的常规方法和手术治疗的必要依据。主要显示腹主动脉、肾动脉及其分支和实质期的影像形态。不同的病变性质,可有不同改变。如腹主动脉异常变化,累及一侧或双侧肾动脉开口,肾动脉及其分支呈狭窄或闭锁。肾动脉狭窄时,可观察狭窄的部位、范围、程度以及有无狭窄后扩张征象。在部分病例还需进行选择性或超选择性动脉造影。

(5) 螺旋CT血管成像和磁共振血管成像:螺旋CT血管成像适用于肾动脉近端的狭窄。磁共振



血管成像诊断肾动脉狭窄的敏感性和特异性均高;由于不用碘造影剂,对碘过敏者有特殊意义。

### 3. 血液检查

(1) 血浆肾素活性测定:外周血血浆肾素活性明显增高者约 80% 为肾血管性高血压。也可经皮穿刺股静脉插入导管,分别抽取两侧肾静脉及肾静脉开口上、下方的腔静脉血,患肾静脉血的肾素活性较健侧为高,并可测定两侧肾静脉血的肾素活性比值,评价手术后效果和预后。

(2) 血管紧张素阻滞试验:口服血管紧张素转化酶抑制剂卡托普利 25mg,30 分钟后血浆肾素活性增高,血压下降,可作为肾血管性高血压的佐证。

**【治疗】** 肾血管性高血压治疗目的在于控制或降低血压,恢复足够的肾血流量,改善肾功能。根据不同的病情选择不同的治疗方式,主要包括介入治疗和手术治疗,但有全身血管病变者疗效不佳。

#### 1. 介入治疗

(1) 经皮腔内血管成形术(percutaneous transluminal angioplasty, PTA):最适于纤维肌性发育异常。单侧肾动脉粥样硬化(非钙化、非闭塞性)的肾动脉狭窄、大动脉炎、PTA 术后复发性狭窄以及手术后的吻合口狭窄均是其适应证。

(2) 经皮血管内支架置放术。

#### 2. 手术治疗

(1) 血管重建术:肾血管重建术的方法很多,各有特点,在治疗时应结合具体病情选用最合适的方法。常见的手术方式有肾动脉病变内膜剥除术、肾动脉狭窄段切除吻合术、血管壁成形术、搭桥(或旁路)手术。

(2) 自体肾移植:主要适用于大动脉炎引起的腹主动脉-肾动脉开口处狭窄,但不适合腹主动脉有严重变异者。对肾动脉全程狭窄、萎缩或发育不全者应视为禁忌。

(3) 肾切除术:患肾萎缩小于健肾 1/2 以上或功能严重丧失,而对侧肾大小正常,功能良好,可切除患肾。肾动脉狭窄可导致肾功能受损,在严重高血压时可对两肾都有影响,切除患肾要慎重。

## 第三节 精索静脉曲张

精索静脉曲张(varicocele)是指精索内静脉蔓状静脉丛的异常伸长、扩张和迂曲。精索静脉曲张可分原发性和继发性,临床上以原发性精索静脉曲张为多见。原发性精索静脉曲张多见于青壮年,发病率约占男性人群的 10% ~ 15%。以左侧发病为多。

**【病因】** 原发性精索静脉曲张是由于精索内静脉瓣发育不全,静脉丛壁的平滑肌或弹力纤维薄弱等原因所致。原发性精索静脉曲张左侧明显高于右侧的原因包括:左侧精索静脉比右侧长 8 ~ 10cm;左侧精索静脉压大于右侧;左精索内静脉呈直角注入左肾静脉;左肾静脉通过主动脉和肠系膜上动脉之间;左精索内静脉下段位于乙状结肠后面等(图 54-1)。这些解剖结构使左精索内静脉容易受压,并增加静脉回流阻力。继发性精索静脉曲张则多因为腹膜后肿瘤、肾肿瘤等压迫精索内静脉,或下腔静脉、肾静脉癌栓,使静脉回流受阻所致等。

**【病理生理】** 通常认为精索静脉曲张会影响生育,是导致男性不育的主要原因之一,精索静脉曲张并发男性不育率文献报道不一致,约 15% ~ 40%,但其引起男性不育的原因至今未完全阐明。原发性精索静脉曲张导致精液质量下降的机制包括:静脉扩张淤血,局部温度升高,睾丸组织内 CO<sub>2</sub> 蓄积,血液内儿茶酚胺、皮质醇、前列腺素的浓度增加等,进而影响睾丸的生精功能。同时由于双侧睾丸的静脉系统间有丰富的吻合支,也会使健侧的睾丸生精功能受到影响,从而导致男性精液质量下降。

**【临床表现】** 原发性精索静脉曲张如病变轻,一般多无症状,易被忽视,仅在体检时发现。症状严重时,可表现为病侧阴囊胀大,有坠胀、隐痛感,步行或站立过久则症状加重,平卧后症状可缓解或消失。

**【诊断】** 立位检查,轻者局部体征不明显,严重者可见病侧较健侧阴囊明显松弛下垂,视诊和触



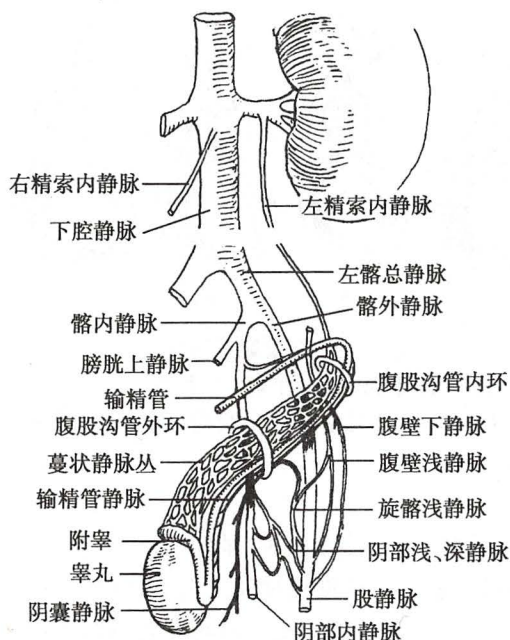


图 54-1 精索静脉回流示意图

诊时可见曲张的精索内静脉似蚯蚓团状。可作 Valsalva 试验,病人用力屏气增加腹压,血液回流受阻,可显现曲张静脉。平卧后,曲张静脉随即缩小或消失。超声检查、放射性核素<sup>99m</sup>Tc 阴囊显像等可以帮助明确诊断。并建议病人进行精液分析检查。若平卧位后,曲张静脉仍不消失,应怀疑静脉曲张属继发性病变,须仔细检查同侧腰腹部,并作超声、静脉尿路造影或 CT、MRI 检查,明确本病是否为腹膜后肿瘤、肾肿瘤或其他病变压迫所致。

临床上按精索静脉曲张的程度可分为四级。亚临床型:在休息或行 Valsalva 动作时,无症状或者无法看见静脉曲张,但可通过超声检查发现;Ⅰ度:触诊不明显,但 Valsalva 试验可触及曲张静脉;Ⅱ度:外观无明显异常,触诊可及曲张的静脉;Ⅲ度:曲张静脉如蚯蚓团状,视诊和触诊均明显。

**【治疗】** 无症状或症状轻者,可仅用阴囊托带或穿紧身内裤,轻度病人如精液分析正常应定期随访,每 1~2 年进行一次精液常规分析及睾丸超声检查。

症状较重,伴有精子异常者,以及青少年期精索静脉曲张伴有睾丸体积缩小者,应行手术治疗,手术治疗后部分病人可以改善精液质量,恢复生育能力。可采用开放手术(经腹股沟管精索内静脉高位结扎术及经腹膜后精索内静脉高位结扎术)、腹腔镜精索静脉高位结扎术或显微镜下精索静脉结扎手术,目前认为显微镜下精索静脉结扎术是首选治疗方法。

## 第四节 鞘膜积液

鞘膜囊内积聚的液体增多而形成囊性肿块者,称为鞘膜积液(hydrocele),分为睾丸鞘膜积液(testicular hydrocele)、精索鞘膜积液(funicular hydrocele)和睾丸、精索鞘膜积液(testicular and funicular hydrocele)和交通性鞘膜积液(communicating hydrocele)。

**【病因】** 在胚胎早期,睾丸位于腹膜后第 2~3 腰椎旁,以后逐渐下降,7~9 个月时睾丸经腹股沟管下降至阴囊。在睾丸下降的同时附着于睾丸的腹膜也一并下降而形成鞘状突。出生前后与腹腔相通的鞘状突部分闭合,仅睾丸周围的鞘状突最终形成一鞘膜囊,其紧贴睾丸表面的囊壁称脏层,而靠近阴囊组织的称壁层。正常时鞘膜囊仅有少量浆液,当鞘膜的分泌与吸收功能失去平衡,分泌过多或吸收过少,都可形成鞘膜积液。

**【类型】** 鞘状突在不同部位闭合或闭合不全,可形成各种类型的鞘膜积液(图 54-2)。

1. **睾丸鞘膜积液** 鞘状突闭合正常,但睾丸鞘膜囊内有较多积液,呈球形或卵圆形。可分为原发性和继发性,前者原因不明,后者由炎症、外伤、肿瘤和丝虫病等引起,积液可为混浊、血性或乳糜状,精索静脉曲张术后也可出现继发性睾丸鞘膜积液,术中保留淋巴管可有效预防术后睾丸鞘膜积液的发生。

2. **精索鞘膜积液** 鞘状突的两端闭合,而中间的精索鞘膜囊未闭合且有积液,积液与腹腔、睾丸鞘膜囊都不相通,又称精索囊肿。

3. **睾丸、精索鞘膜积液(婴儿型)** 出生前鞘状突在内环处闭合,而精索处未闭合,并与睾丸鞘膜囊连通。外观呈梨形,外环口虽受积液压迫而扩大,但与腹腔不相通。

4. **交通性鞘膜积液(先天性)** 鞘状突完全未闭合,鞘膜囊的积液可经一小管与腹腔相通,又

称先天性鞘膜积液。有时可有肠管或大网膜进入鞘膜囊,导致先天性腹股沟疝。有时睾丸鞘膜积液与精索鞘膜积液同时存在,但两者互不相通,并可并发疝或睾丸未降等异常。

**【临床表现】**一侧鞘膜积液多见,表现为阴囊或腹股沟囊性肿块,呈慢性、无痛性逐渐增大。积液量少时无不适,积液量多时才感到阴囊下坠、胀痛和牵扯感。巨大睾丸鞘膜积液时,阴茎缩入包皮内,影响排尿、行走和劳动。

**【诊断和鉴别诊断】**有典型的临床表现和体征者,诊断较为容易。睾丸鞘膜积液呈球形或卵圆形,表面光滑,有弹性和囊样感,无压痛,一般触不到睾丸和附睾。透光试验阳性。若积液为脓性、血性或乳糜性,则透光试验为阴性。精索鞘膜积液可表现为一个或多个囊肿,呈椭圆形、梭形或哑铃形,沿精索而生长,其下方可扪及正常睾丸、附睾,若牵拉同侧睾丸,可见囊肿随之上下移动。超声检查呈液性暗区,如为睾丸鞘膜积液,则与睾丸有明显分界。睾丸、精索鞘膜积液时阴囊有梨形肿物,睾丸亦摸不清。交通性鞘膜积液,立位时阴囊肿大,卧位时积液流入腹腔,鞘膜囊缩小或消失,睾丸可触及。超声检查对于鞘膜积液具有良好的诊断作用。

睾丸鞘膜积液应与睾丸肿瘤和腹股沟斜疝相鉴别,睾丸肿瘤为实性肿块,质地坚硬,病侧睾丸有沉重感,掂量时如秤砣,透光试验呈阴性。腹股沟斜疝的病侧阴囊,有时可见肠型、闻及肠鸣音,平卧位时阴囊内容物可回纳,咳嗽时内环处有冲击感,透光试验亦呈阴性。

**【治疗】**成人的睾丸鞘膜积液,如积液量少,无任何症状,不需要手术治疗。积液量多,体积大伴明显的症状,可行睾丸鞘膜切除+翻转术。精索囊肿需将鞘膜囊全部切除。交通性鞘膜积液应切断通道,在内环处高位结扎鞘状突。

婴儿先天性鞘膜积液常可自行吸收消退,可不急于手术治疗,1岁以后仍存在的建议手术治疗。

继发性睾丸鞘膜积液,若为损伤性积血,可采用保守治疗,如积血较多则需手术清除血块,并严密止血。若乳糜状积液中找到微丝蚴者,则需口服乙胺嗪(海群生)治疗,并行睾丸鞘膜翻转术。

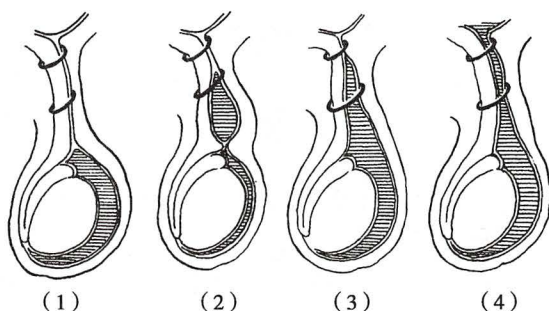


图 54-2 各类鞘膜积液

(1) 睾丸鞘膜积液 (2) 精索鞘膜积液 (3) 睾丸、精索鞘膜积液(婴儿型) (4) 交通性鞘膜积液(先天性)

## 第五节 女性压力性尿失禁

压力性尿失禁(stress urinary incontinence, SUI)指打喷嚏、咳嗽或运动等腹压增高时出现不自主的尿液自尿道外口漏出。多见于女性。尿失禁是女性常见疾病,23%~45%女性有不同程度的尿失禁,其中约50%为压力性尿失禁,其次为急迫性尿失禁和混合性尿失禁。

**【病因】**目前已明确的危险因素:年龄、产次及分娩方式、盆腔脏器脱垂、肥胖、种族遗传因素。可能相关的危险因素:雌激素低下、子宫切除等盆底手术、吸烟、糖尿病、慢性咳嗽、长期便秘和抑郁症等。

**【病理生理】**正常的控尿主要涉及良好的神经调控、有效的括约肌调节和尿道黏膜闭合等。压力性尿失禁的病理生理机制主要包括:膀胱颈及近端尿道过度下移、尿道支持丧失、尿道固有括约肌缺陷、尿道黏膜封闭功能减退和支配控尿组织的神经功能障碍。

**【临床表现】**主要症状是咳嗽、打喷嚏、大笑、跳跃、行走等各种腹压增加时尿液不自主漏出,停止加压动作后漏尿停止。一般不伴膀胱刺激症状、血尿和排尿困难等。

**【诊断】**主要的依据是典型症状、结合体格检查和相应的辅助检查可明确诊断。

1. 病史 典型症状是增加腹压出现尿液自尿道外口不自主漏出。同时应注意:①有无服用引起

尿失禁药物,如可乐定、酚苄明、特拉唑嗪等;②有无引起膀胱和括约肌功能障碍疾病,如多发性硬化、脊髓损伤、糖尿病、脊髓发育不良、脑卒中及帕金森病;③有无妇科手术史、放疗史等。

## 2. 查体

(1) 观察阴道有无萎缩、盆底肌自主收缩力、是否存在盆底器官脱垂、有无膀胱阴道瘘和尿道阴道瘘等。

(2) 压力诱发试验:仰卧或站立位,咳嗽时可见尿道口尿液漏出,停止咳嗽时消失则为阳性。

(3) 直肠指诊了解括约肌张力、盆底肌收缩力。

(4) 膀胱抬举试验、棉签试验目前临床上应用较少。

3. 排尿日记 连续记录 72 小时排尿情况,包括每次排尿时间、尿量、尿失禁次数和量及其他伴随症状等。

## 4. 其他检查

(1) 尿常规:可排除尿路感染引起的急迫性尿失禁。

(2) 超声残余尿量测定:可排除充盈性尿失禁。

(3) 尿动力学检查或影像尿动力学检查:可了解膀胱和括约肌功能。

**【鉴别诊断】** 主要为以下几种:

1. 真性尿失禁 主要是尿道括约肌损伤引起尿液持续从尿道流出,膀胱常呈空虚状态。常见于外伤、手术或先天性疾病引起的尿道括约肌功能障碍。

2. 急迫性尿失禁 由突发的、不可抑制的逼尿肌收缩导致强烈的排尿欲望并发生漏尿。常见于急性膀胱炎。

3. 充溢性尿失禁 指膀胱功能完全失代偿,膀胱过度充盈而造成尿液溢出,常见于各种原因所致的慢性尿潴留。

## 【治疗】

1. 非手术治疗 ①减少刺激性食物,控制体重;②盆底肌训练、盆底肌生物反馈电刺激治疗;③药物治疗:包括托特罗定和索利那新等胆碱能受体拮抗剂、米多君等肾上腺素受体激动剂和雌激素等。

2. 手术治疗 压力性尿失禁的手术方式众多,目前最为常见且有效的方法有无张力尿道中段悬吊术和腹腔镜下 Burch 术。其中无张力尿道中段悬吊术为首选手术方式,其包括经耻骨后路径阴道无张力尿道中段悬吊术(tension-free vaginal tape,TVT)和经闭孔路径阴道无张力尿道中段悬吊术(tension-free vaginal tape obturator,TVT-O)。

(孙颖浩)



## 第五十五章 肾上腺疾病的外科治疗

肾上腺位于双侧肾上极内侧,左侧呈新月形,右侧呈三角形,每侧重约4~6g,其组织学结构分为皮质和髓质两部分。皮质占90%,由中胚层发育而来,按细胞排列,从外向内由球状带、束状带和网状带三层功能不同的细胞组成。皮质分泌类固醇激素,其中球状带分泌盐皮质激素,主要是醛固酮,调节水盐代谢;束状带分泌糖皮质激素,主要是皮质醇,调节糖、蛋白质和脂肪代谢;网状带分泌性激素,主要是雄激素。髓质占10%,来自神经外胚层,主要分泌肾上腺素、去甲肾上腺素和多巴胺。肾上腺各部分病变导致其分泌异常皆可引起不同的疾病。在外科治疗的肾上腺疾病中,以原发性醛固酮增多症、皮质醇增多症和儿茶酚胺症最为常见。转移性肾上腺癌也受到关注,它比原发性皮质癌更为多见,具有临床重要性。

### 第一节 原发性醛固酮增多症

原发性醛固酮增多症(primary hyperaldosteronism, PHA)简称原醛症,主要是由于肾上腺皮质球状带分泌过量的醛固酮所致,典型的表现为高血压、低血钾、高血钠、低血肾素、碱中毒及肌无力或周期性瘫痪。1953年由Conn首次描述本病,故亦称Conn综合征。高血压病人中PHA占0.5%~16%,而在顽固性高血压中占17%~20%。随着检查技术的提高,PHA的检出率逐年上升。

#### 【病因和病理】

1. 分泌醛固酮的肾上腺皮质腺瘤 最常见,约占原醛症80%,以单侧肾上腺单个肿瘤多见,多数直径<3cm。因腺瘤发生在球状带,称醛固酮瘤(aldosterone-producing adenomas, APA),其醛固酮分泌不受肾素及血管紧张素Ⅱ的影响。

2. 单侧肾上腺皮质球状带增生(unilateral adrenal hyperplasia, UNAH) 少见,为单侧或以一侧肾上腺球状带结节状增生为主,其内分泌生化测定结果类似APA,具有典型的PHA表现。

3. 双侧肾上腺皮质球状带增生 又称特发性醛固酮增多症(idiopathic hyperaldosteronism, IHA),为双侧球状带增生,临床症状多不典型。该型与垂体产生的醛固酮刺激因子有关,对血管紧张素敏感。站立位时,肾素活性和醛固酮分泌升高。

4. 分泌醛固酮的肾上腺皮质腺癌 瘤体直径常>3cm,包膜常被浸润,由于其癌细胞分泌糖皮质激素和性激素,从而出现相应的临床表现。

5. 分泌醛固酮的异位肿瘤 极罕见,仅见于少数肾癌和卵巢癌的报告。其癌细胞具有分泌醛固酮的功能,但对ACTH和血管紧张素无反应。

6. 家族性醛固酮增多症(familial hyperaldosteronism, FH) 病因未明,一般有家族史,可出现高血醛固酮及类似PHA表现,测定血浆17-去氧皮质酮升高。

【临床表现】30~50岁多见,主要表现为高血压和低血钾。①高血压,几乎所有PHA病人均有高血压,以舒张压升高为主,一般降血压药物效果不佳。②肌无力,70%病人呈持续性低血钾,30%为间歇性,病人表现为肌无力,甚至周期性瘫痪,首先累及四肢,重者发生软瘫,并影响呼吸和吞咽。可出现低血钾心电图改变。③烦渴、多饮、多尿,以夜尿增多为主,主要是由肾浓缩功能下降引起。

【辅助检查】临床常用的检查项目包括:

1. 实验室检查 由于体内分泌过多醛固酮、水钠潴留,肾排钾增多,体液容量过多,而抑制了肾

素-血管紧张素系统等,引起机体一系列改变。实验室检查应注意以下方面:①低血钾、高血钠;②碱中毒,血  $\text{CO}_2$  结合力正常高值或高于正常,尿 pH 偏高;③尿钾排出增多,24 小时超过  $25 \sim 30\text{mmol/L}$ ;④血和尿醛固酮含量升高;⑤血浆肾素活性降低。

## 2. 特殊检查

(1) 螺内酯(安体舒通)试验:螺内酯为合成的醛固酮竞争性拮抗剂。常用量每次  $80 \sim 100\text{mg}$ ,每日三次口服,连续  $2 \sim 3$  周,PHA 者血压下降,血钾上升,尿钾减少,肌无力改善,血钠下降,尿钠增多, $\text{CO}_2$  结合力恢复正常,尿 pH 变酸性。

(2) 诊断性试验:对于不典型者,为查明病因可作选择性诊断性试验。①体位试验,IHA 者站立位时肾素和醛固酮分泌增高。②钠钾平衡试验,仅适用于诊断有困难时。PHA 者在普食情况下呈钾负平衡,钠平衡;在低钠饮食情况下呈血钾升高,尿钠排出减少。FH 者服用地塞米松,每次  $2\text{mg}$ ,每日一次,3 周后病人血钾、血压、醛固酮分泌恢复正常,则可确诊。

## 3. 定位检查

(1) 超声:常用于筛查,但难以发现直径  $<1\text{cm}$  的肾上腺肿瘤。

(2) CT:此类腺瘤多为低密度或等密度,强化不明显(图 55-1),对直径  $<1\text{cm}$  的 APA 检出率在 90% 以上。腺瘤发现时直径一般  $>3\text{cm}$ ,有强化,边缘不清楚,有浸润表现。多排螺旋 CT 薄层扫描,对于发现直径  $<1\text{cm}$  肿瘤及增生有重要意义。UNAH 为单侧或以一侧肾上腺增大为主,呈结节状改变。IHA 为双侧肾上腺增大。

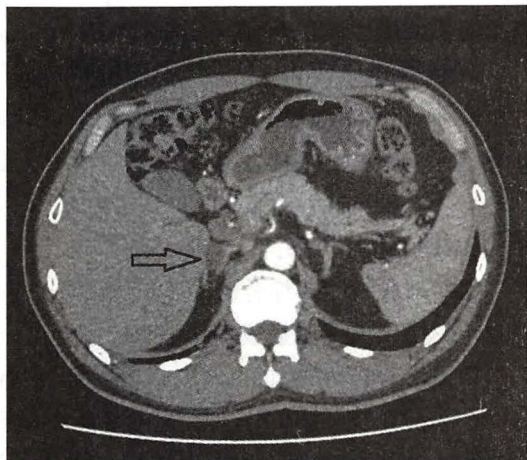


图 55-1 右肾上腺皮质腺瘤 CT 影像

(3) MRI:空间分辨率低于 CT,不作为常规应用。

(4)  $^{131}\text{I}$ -19-碘-胆固醇肾上腺皮质激素显像:对腺瘤、癌和增生的鉴别有帮助。

**【诊断】** 根据病人的高血压、肌无力、烦渴、多饮等典型临床表现及低血钾、碱中毒、血和尿醛固酮含量增高,CT 显示肾上腺形态异常,诊断 PHA 一般不困难。但是,有部分病人症状不典型,如血钾正常,仅有高血压症状,可选择多排螺旋 CT 薄层扫描肾上腺检查。有高血压和肾上腺腺瘤或结节状增生等变化应高度怀疑本病。另外,反复多次查血钾、血醛固酮以及相关的特殊检查可以更加明确诊断。若血浆醛固酮( $\text{ng/dl}$ )/肾素浓度 [ $\text{ng}/(\text{ml} \cdot \text{h})$ ]  $\geq 40$  对 PHA 的诊断有重要意义。

## 【治疗】

1. 手术治疗 APA 首选将瘤体或与同侧肾上腺切除,可治愈;UNAH 作一侧肾上腺切除或次全切除有一定疗效;分泌醛固酮的肾上腺皮质腺瘤及异位肿瘤,应作肿瘤根治术;IHA 作肾上腺手术往往效果不佳,可选用药物治疗。近年来,随着腹腔镜技术的发展与完善,APA、UNAH 等可首选腹腔镜手术。

术前准备:为减少手术的危险性,术前需控制高血压、纠正低血钾、碱中毒等。常用药物:①螺内酯(安体舒通):螺内酯能特异性拮抗醛固酮,是术前准备的首选药物。每 8 小时口服一次,每次  $20 \sim 80\text{mg}$  ( $60 \sim 240\text{mg/d}$ ) 起,根据病人血压及血钾情况,逐日增加剂量,最大可增至每次  $120 \sim 140\text{mg}$  ( $360 \sim 420\text{mg/d}$ );通过快速大剂量螺内酯治疗,配合药物补钾及长效缓释降压药辅助降压,多数病人服药  $5 \sim 7$  天后,血压及血钾可恢复正常,从而尽快为手术创造时机。对肾功能不全的病人,应注意减少螺内酯用量并定期复查肾功能,如应用螺内酯后肾功能受损,停药或减量后可恢复。②氨氯吡咪(阿米洛利):是长效强效潴钾利尿剂,常用每次  $5\text{mg}$ ,每日三次口服。③氨苯蝶啶:是潴钾利尿药,作用于远曲肾小管,抑制钠重吸收。用量  $50 \sim 100\text{mg}$ ,每日三次口服。④其他药物,如血管紧张素转换

酶抑制剂卡托普利和雷米普利,以及钙离子通道阻滞剂硝苯地平,常与保钾利尿剂或螺内酯联合应用,血钾和血压可很快恢复正常。另外,术前适量补钾及低钠高钾饮食。

2. 药物治疗 主要适合于 IHA、不能切除的分泌醛固酮的肾上腺皮质腺癌、拒绝手术或有手术禁忌证和糖皮质激素可控制的 PHA 等。常用的药物有螺内酯、阿米洛利、氨苯蝶啶等,其他辅助药物有甲硫丙脯酸、依那普利和硝苯地平。FH 者,需终生服用地塞米松,不应手术。

## 第二节 皮质醇增多症

皮质醇增多症是机体长期在过量糖皮质激素的作用下,而出现的一系列相关临床症状和体征的综合征,也称为库欣综合征(Cushing's syndrome, CS)。

【病因和病理】根据导致 CS 原因的不同,分为 ACTH 依赖性和非依赖性两大类:

1. ACTH 依赖性 CS (corticotropin-dependent Cushing's syndrome) 是由体内 ACTH 含量增高引起双侧肾上腺皮质束状带增生,从而导致其分泌过量的皮质醇所致。

(1) Cushing 病:占 CS 的 70% ~ 80%,是由垂体瘤或下丘脑-垂体功能紊乱导致腺垂体分泌过多的 ACTH 引起。

(2) 异位 ACTH 综合征(ectopic corticotropic syndrome):占 CS 的 15%,是由某些疾病如肺癌、胰腺癌、胸腺癌、支气管腺瘤或嗜铬细胞瘤等异位分泌过多的 ACTH 所致。

2. ACTH 非依赖性 CS (corticotropin-independent Cushing's syndrome)

(1) 分泌皮质醇的肾上腺皮质腺瘤或腺癌:是由来源于肾上腺束状带的肿瘤直接分泌大量皮质醇所致,占 CS 的 15%。因血中皮质醇增高,反馈抑制垂体分泌 ACTH,使无病变的肾上腺皮质功能减退。

(2) 肾上腺皮质束状带结节状(nodular adrenal hyperplasia)或腺瘤样增生:少数 CS 病人双侧肾上腺束状带呈结节状或腺瘤样增生,可自主分泌皮质醇,而血中 ACTH 不高,是一种特殊类型的 CS,形成机制尚不明。

医源性 CS 是由于长期使用糖皮质激素或 ACTH 所致。

【临床表现】多见于 15 ~ 30 岁的女性。典型的临床表现有:①向心性肥胖,满月脸(图 55-2),水牛背,悬垂腹,颈短,四肢肌萎缩;②皮肤菲薄,下腹壁、大腿内侧、腋下皮肤可见紫纹,可见痤疮和多毛;③高血压,部分病人轻度或中度高血压;④性腺功能紊乱,性欲减退,月经不调,甚至闭经;⑤其他症状,如骨质疏松症引起腰背痛及易发生病理性骨折;精神症状,如失眠、记忆力减退、注意力分散等。

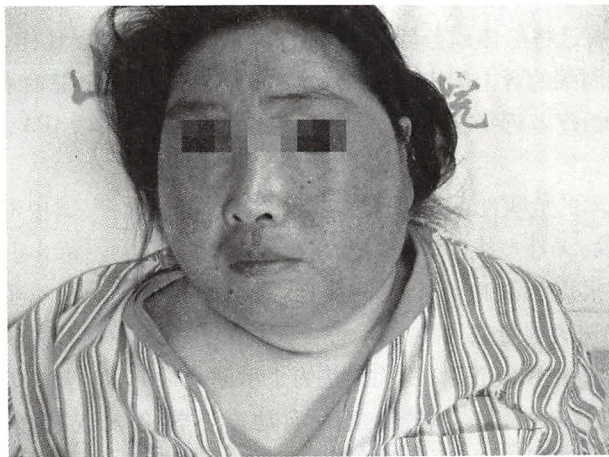

图 55-2 皮质醇增多症病人图片

### 【辅助检查】

#### 1. 实验室检查

(1) 血浆游离皮质醇测定:8:00、16:00 和 24:00 三个时间点分别抽血测定,血浆皮质醇多增高且昼夜分泌节律消失。

(2) 血浆 ACTH 测定:对病因鉴别有参考意义。如持续  $\text{ACTH} > 3.3 \text{ pmol/L}$ ,提示为 ACTH 依赖性 CS;如 2 次 ACTH 浓度  $< 1.1 \text{ pmol/L}$ ,则提示为非 ACTH 依赖性 CS。

(3) 尿游离皮质醇及其代谢产物测定:24 小时尿游离皮质醇含量升高或测定 24 小时尿 17-酮类固醇(17-KS)和尿 17-羟皮质类固醇(17-OHCS)含量升高。

(4) 血糖及尿糖测定:部分病人血糖和尿糖升高,也有病人血钾降低。

#### 2. 试验检查

(1) 小剂量地塞米松试验:23:30—24:00 口服地塞米松 1mg,服药日晨及次日晨 8:00 抽血,测定血浆游离皮质醇。测定值较对照值下降超过 50%,是单纯性肥胖症和正常人的表现,而试验后血皮质醇下降不明显,则为 CS。

(2) 大剂量地塞米松试验:23:30—24:00 顿服地塞米松 8mg,服药日晨及次日晨 8:00 抽血,测定血浆游离皮质醇。测定值较对照值下降超过 50%,提示为 Cushing 病,而肾上腺皮质束状带病变或异位 ACTH 综合征试验后血皮质醇下降不明显。

#### 3. 定位检查

(1) 超声:直径  $> 1.0 \text{ cm}$  的肾上腺肿瘤检出率达 90% 以上。

(2) CT:CT 可诊断出 99% 以上的肾上腺皮质腺瘤和增生,一般腺瘤直径  $> 2 \text{ cm}$ 。分泌皮质醇的肾上腺皮质腺瘤 CT 值可高于醛固酮瘤。

(3) MRI:Cushing 病应作蝶鞍冠状薄层扫描,可发现垂体增生、微腺瘤、腺瘤,效果优于 CT。MRI 对 CS 的肾上腺检查并不优于 CT(图 55-3)。

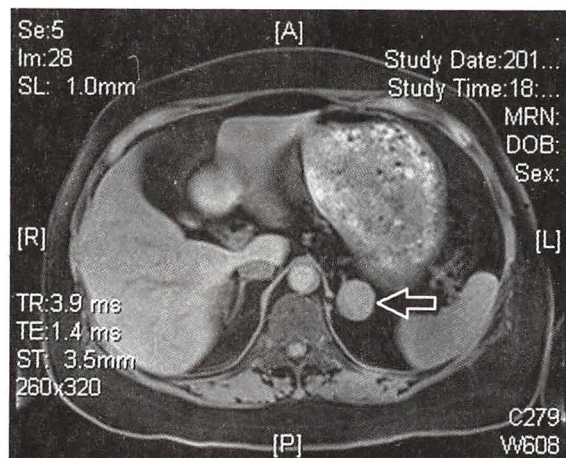


图 55-3 右肾上腺皮质醇症 MRI 影像

**【诊断】** 根据病人典型的临床表现,应先行肾上腺超声筛查,若发现肾上腺形态异常,则作 CT 进一步明确诊断。当怀疑 Cushing 病时还应作垂体 MRI 检查。也应考虑到异位 ACTH 综合征的可能。不同方法的皮质醇、ACTH 测定及相关试验检查则有助于完善 CS 的诊断。

### 【治疗】

#### 1. 手术治疗

(1) Cushing 病:病变在垂体或下丘脑,由神经外科应用手术显微镜经鼻经蝶窦切除垂体瘤。

(2) 肾上腺皮质腺瘤或腺癌:不管是何种类型的肾上腺皮质腺瘤或腺癌,手术治疗是主要方法。采用腹腔镜肾上腺腺瘤切除术或连同病侧肾上腺全部切除。由于该肿瘤自主分泌大量皮

质醇,反馈抑制了垂体分泌 ACTH,使对侧肾上腺皮质功能减退,术前、术中及术后应补充适量的皮质激素,以防肾上腺危象发生。术前 12 小时和 2 小时,肌注醋酸可的松 100mg,术中用氢化可的松 100 ~ 200mg 静滴,术后继续补充皮质激素。

(3) 肾上腺皮质束状带结节状增生:按束状带腺瘤治疗原则处理。若为双侧性,尽可能保留肉眼观察无异常的肾上腺组织。

(4) 异位 ACTH 综合征:应手术切除原发肿瘤。若无法确定肿瘤部位或不能切除时,可作双侧肾上腺全切除或仅留部分肾上腺,以减轻症状。

2. 药物治疗 可作为 CS 术后复发及无法切除的肾上腺皮质癌等的辅助治疗措施,包括皮质醇合成抑制剂和直接作用于下丘脑-垂体的药物。①密妥坦:直接作用于肾上腺皮质,抑制皮质醇合成,对肿瘤组织有一定破坏作用,适用于肾上腺皮质癌。常用量 6~10g/d,分 3~4 次口服。②氨鲁米特:阻断胆固醇向孕烯醇酮的转变,抑制肾上腺素及甲状腺素的合成。常用量 0.75~1.0g/d,分 3~4 次口服。部分病人用药后可出现皮质功能低下。

### 第三节 儿茶酚胺症

儿茶酚胺症(hypercatecholaminemia)是嗜铬细胞瘤(pheochromocytoma, PHEO)和肾上腺髓质增生(adrenal medulla hyperplasia)两种疾病共有的症状,其临床特征相似,均由嗜铬细胞分泌儿茶酚胺过多引起,但治疗方法不同。严重者病情加重时可导致死亡,而及时治疗效果较好。

#### 一、嗜铬细胞瘤

【病因和病理】嗜铬细胞瘤(PHEO)起源于肾上腺髓质或肾上腺以外的交感神经及副交感神经的副神经节上的嗜铬细胞。其中,肾上腺嗜铬细胞瘤(adrenal pheochromocytoma)约占 PHEO 的 90%,其中 10% 为双侧性。发生在肾上腺以外的交感神经和副交感神经的副神经节上 PHEO(副神经节瘤)(paraganglioma, PGL)约占 PHEO 的 10%。PHEO 有完整的包膜,呈圆形或椭圆形(图 55-4),表面光滑,可见其旁被肿瘤压迫的肾上腺组织。切面呈红棕色,富有血管,质实,可见出血灶以及坏死和囊性变。瘤组织由纤维条索分隔,瘤细胞大小形态不一,胞质丰富并含有较多颗粒。铬盐染色后,胞质内可见棕色或黄色颗粒。不能根据瘤细胞的形态判断出肿瘤的良、恶性。恶性嗜铬细胞瘤的发生率不足 10%,瘤体常很大。恶性变的征象为有转移和周围组织侵犯,血管和淋巴管中有癌栓形成。

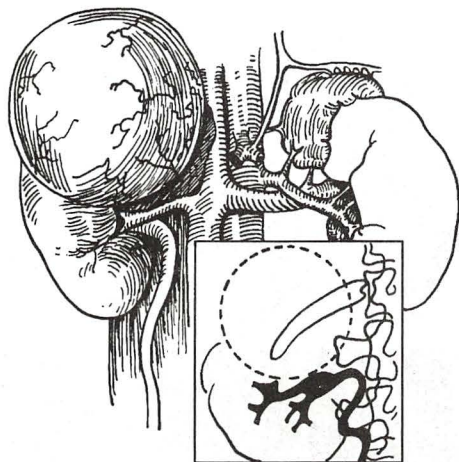


图 55-4 右肾上腺嗜铬细胞瘤及肾孟造影所见

#### (一) 肾上腺嗜铬细胞瘤

【临床表现】高发年龄为 30~50 岁,其临床表现多种多样,由血液中的儿茶酚胺增高所致,主要症状为高血压以及代谢紊乱。

1. 高血压 可有:①持续性高血压伴阵发性极度升高:最多见,占 50% 以上。在高血压的基础上,经常出现血压极度升高,甚至用一般血压计不能测得,表现为剧烈头痛、面色苍白或潮红、四肢发冷、恶心、呕吐、大量出汗、心悸、气急、视觉模糊等。严重者可因心力衰竭、肺水肿、脑出血而死亡。②阵发性高血压:占 40% 以上,女性多见。平时不表现出高血压,当受到外界刺激,如情绪激动、外伤、妊娠、分娩、麻醉、手术等时血压突然升高,若处理不当,严重的可引起死亡。③持续性高血压:平时血压持续高于正常,易与原发高血压相互混淆,多见于儿童。

总之,PHEO 高血压发作频率、持续时间差异很大,随着发病时间推移,发作频率呈增加态势,而严重程度可能增加也可能不变。另外,有个别病人血压正常,手术切除肿瘤后病理报告为嗜铬细胞瘤。

2. 代谢紊乱 大量儿茶酚胺分泌可引起多种代谢紊乱。由于基础代谢增高,肝糖原分解加速和胰岛素分泌受抑制,血糖增高、出现尿糖;由于脂肪代谢加速,血中游离脂肪酸和胆固醇增高;少数病人还可能有低血钾表现。

3. 儿茶酚胺心肌病 是 PHEO 较为严重而特殊的并发症。因肿瘤向血液中持续或间断释放大

量儿茶酚胺,造成以左心结构和功能受损为主的心肌损害,常以急性心衰肺水肿为主要临床表现。常规应用强心、利尿药物治疗效果不佳,需加用 $\alpha$ -受体阻滞剂,手术切除肿瘤后肥厚或扩大的心脏可缩小,甚至恢复正常。

### 【辅助检查】

1. 实验室检查 ①24 小时尿儿茶酚胺测定:包含肾上腺素、去甲肾上腺素和多巴胺,24 小时尿儿茶酚胺含量升高 2 倍以上即有意义。症状发作时应收集 3 小时尿送检。②血儿茶酚胺测定:在高血压发作时测定有重要意义。正常值范围依采用的实验方法而定。③24 小时尿香草扁桃酸(VMA)测定:VMA 是肾上腺素和去甲肾上腺素的代谢产物,由尿液排出体外。通常需送检 24 小时尿标本三次。某些食物和药物(如咖啡、香蕉、柑橘类水果、阿司匹林等)可干扰上述测定值,故检查前必须停用。

2. 定位检查 ①超声:扫描范围广,可反复检查,多用于普查筛检。肾上腺嗜铬细胞瘤一般直径>3cm,检出率较高。②CT:对肾上腺嗜铬细胞瘤检出率近 100%,肿瘤内密度不均和明显强化为其特点(图 55-5),同时可了解肿瘤与周围血管、脏器的关系。③MRI:肾上腺嗜铬细胞瘤的  $T_1$  加权像通常是低信号和等信号,由于嗜铬细胞本身含水量高,其肿瘤在  $T_2$  加权像呈高信号(图 55-6),犹如灯泡般明亮(灯泡征),对肿瘤性质的鉴别有帮助。

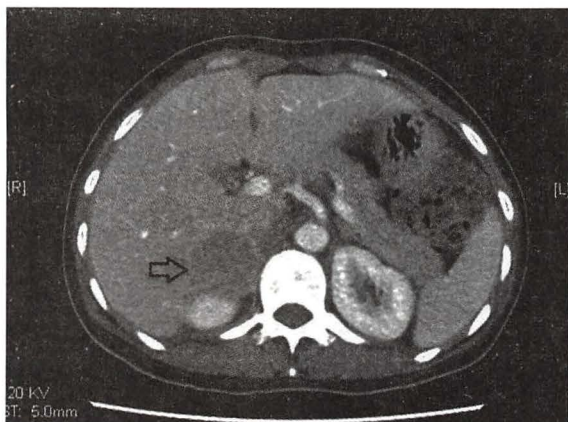


图 55-5 右嗜铬细胞瘤 CT 影像

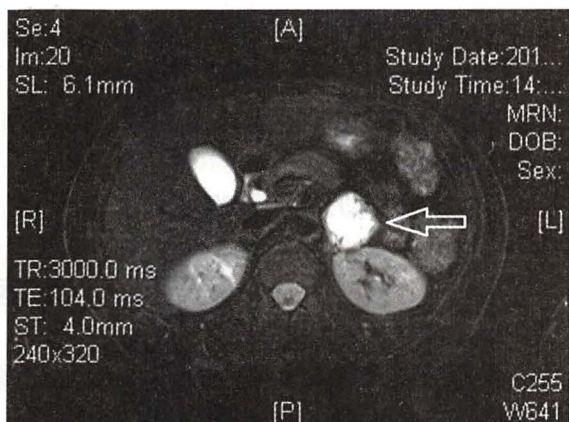


图 55-6 左嗜铬细胞瘤 MRI  $T_2$  加权影像

【诊断】主要依据病人血压增高明显,尤其是恶性高血压或伴有阵发性发作者,应高度怀疑本病。CT 检查肾上腺肿瘤密度不均且明显强化,MRI 检查多见肾上腺肿瘤在  $T_2$  加权像呈高信号,一般均可诊断。血、尿儿茶酚胺测定阳性则进一步佐证嗜铬细胞瘤的诊断。有时相关化验检查未见异常,也应按嗜铬细胞瘤来处理。恶性嗜铬细胞瘤的影像学检查常直径>6cm,且不规则,有钙化区。

### 【治疗】

1. 手术治疗 腹腔镜下或开放手术切除肿瘤可获得良好的疗效。肿瘤较大时,可采用经腹腔入路腹腔镜手术;肿瘤较小时也可选用腹膜后入路手术;肿瘤巨大时,开放手术较为安全。由于肾上腺嗜铬细胞瘤病人血液中的儿茶酚胺增高所致周围血管长期处于收缩状态,血容量相对较低,切除肿瘤后儿茶酚胺含量减少,血管舒张,导致血压急剧下降,术中、术后出现难以纠正的低血容量休克,甚至危及生命。为此,应加强围术期处理,包括充分的术前准备、细致的术中操作和严密的术后监护。

(1) 术前准备:①扩舒周围血管,控制血压在正常范围:应用 $\alpha$ -肾上腺素能受体阻滞剂,如酚苄明 20~60mg/d,分 3 次口服。术前准备一般应在 2 周以上。若降压效果不佳,可加用钙离子通道阻滞剂,如硝苯地平 30~60mg/d,分 3 次口服,能取得较好效果,这可能是由于钙离子参与儿茶酚胺代谢的缘故。心率快的病人可加用 $\beta$ -肾上腺素能受体阻滞剂,如普萘洛尔等。②扩充血容量:如输血、补液,常用低分子右旋糖酐 500ml/d 静脉滴注。③完善的三大指标:血压控制在正常范围,心率<90 次/

分,血细胞比容小于45%。

(2) 麻醉选择:以全麻为安全。准备好酚妥拉明和去甲肾上腺素等降血压和升血压药物,以备术中应用。桡动脉插管可正确测定动脉血压变化,上腔或下腔静脉插管测定中心静脉压以便及时调整补液和输血量。另外,再建立1~2支静脉通路,以便及时处理麻醉和术中血压极度波动所致变化。

(3) 术后处理:严密观察血压、心率变化,注意水、电解质平衡,及时纠正低血容量等。

2. 药物治疗 对不能耐受手术,或未能切除的恶性嗜铬细胞瘤,或手术后肿瘤复发等病人,可使用 $\alpha$ -肾上腺素能受体阻滞剂等药物以改善症状,也可采用 $^{131}\text{I}$ -间碘苄胍( $^{131}\text{I}$ -MIBG)内放射治疗。

(二) 副神经节瘤(paranglioma, PGL) 好发部位依次为腹主动脉周围,膀胱,胸腔以及头颅、颈部与盆腔。临床表现与肾上腺嗜铬细胞瘤相似,症状的多样性与肿瘤内分泌功能、部位、体积大小、有无局部压迫症状及血浆儿茶酚胺水平有关。如膀胱PGL,常在排尿时和排尿后出现阵发性高血压,有心悸、头晕、头痛等症状。由于PGL好发部位广泛,确定肿瘤的确切位置尤其重要。间碘苄胍(MIBG)的结构与去甲肾上腺素相似,是一种肾上腺素能神经阻滞剂,可被嗜铬细胞摄入,由标记的放射性核素示踪,故能显示嗜铬细胞瘤和副神经节瘤的部位。其诊断敏感性和特异性较高,适用于有典型临床症状而超声和CT等检查均未发现的PGL,特别对多发的或转移性的PHEO及肾上腺髓质增生,诊断效果优于超声和CT检查。 $^{131}\text{I}$ -MIBG还可用于治疗恶性嗜铬细胞瘤和肾上腺髓质增生。

## 二、肾上腺髓质增生

病因不明,常表现为双侧肾上腺体积增大,可不对称,有时可见结节样改变。此病较少见。临床表现类似于PHEO。CT检查可显示肾上腺体积增大但无肿瘤影像。 $^{131}\text{I}$ -MIBG可使肾上腺髓质显像,表现为肾上腺髓质体积变大。其他检查同PHEO。可手术切除增生明显一侧的肾上腺,若效果不佳,可再行对侧增生肾上腺部分切除或应用 $^{131}\text{I}$ -MIBG治疗。

## 第四节 无症状肾上腺肿物

无症状肾上腺肿物常见有肾上腺皮质良性肿瘤。另外有肾上腺转移癌、肾上腺皮质癌、肾上腺囊肿(图55-7)、肾上腺血肿、髓质脂肪瘤、畸胎瘤等,少数的肾上腺嗜铬细胞瘤和肾上腺嗜酸性细胞瘤等也可无症状。

为了明确肿物的来源与性质,所有的肾上腺无症状腺瘤或肾上腺偶发瘤(adrenal incidentaloma, AI)病人均应作肾上腺功能的实验室检查。最重要的是排除嗜铬细胞肿瘤以及是否为癌转移病灶。肾上腺转移癌(adrenal metastasis)较原发性肾上腺皮质癌多见。最常见的原发病灶为黑色素瘤、肺癌、乳腺癌、淋巴瘤和肾癌等。对于直径>6cm的肾上腺实性肿物,在通过探查或肾上腺切除后证实为其他性质之前应作恶性考虑。

尽管从统计学上看,直径<4cm AI大部分是良性的,有些肾上腺皮质癌虽然是无功能性的,但也可由无功能变为有功能。有的只是因分泌激素量小而不足以引起明显的生理变化。因此,对于AI还是以手术治疗为佳。

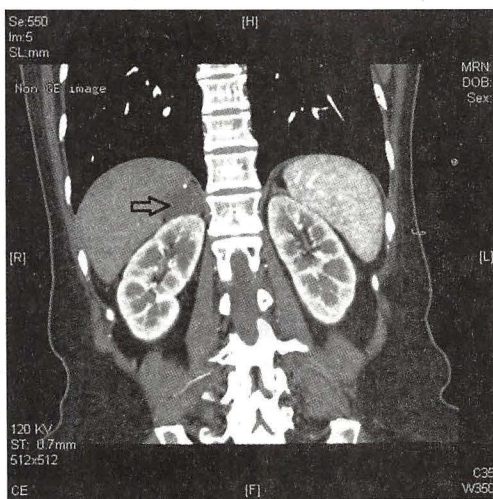


图55-7 右肾上腺囊肿CT影像

(金讯波)

# 第五十六章 男性性功能障碍、不育和节育



## 第一节 概 论

男性生殖器官分为内生殖器和外生殖器。内生殖器包括生殖腺、输精管道和附属性腺。生殖腺为睾丸,是产生精子的场所,也是分泌男性性激素的内分泌器官。输精管道包括附睾、输精管、射精管以及与排尿共用的尿道。附属性腺包括精囊腺、前列腺和尿道球腺等。外生殖器包括阴茎和阴囊,阴茎为男性外生殖器的主体,位于耻骨之前阴囊的上方;阴囊居于阴茎根部与外阴之间,内藏睾丸、附睾和精索的一部分(图 56-1)。

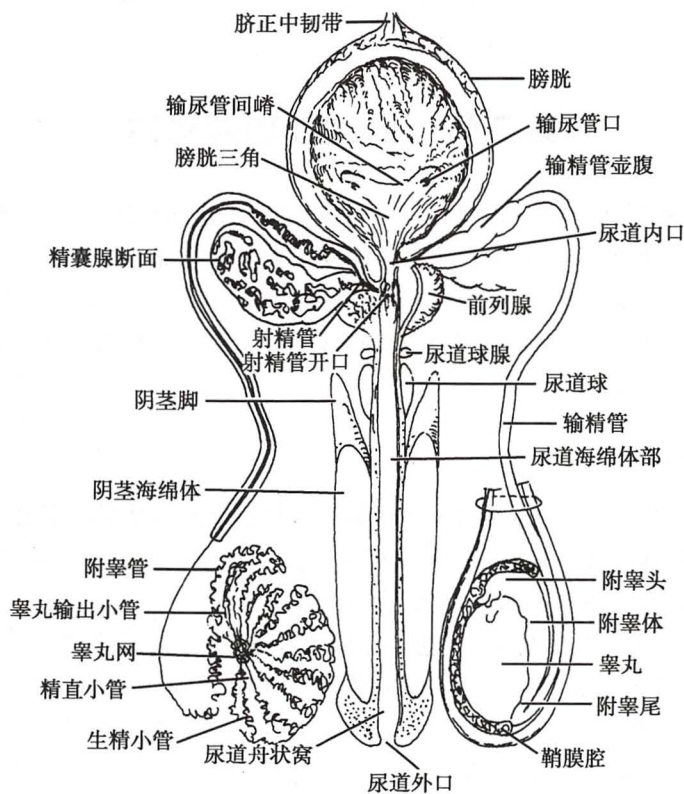


图 56-1 男性生殖器官示意图

男性生殖生理活动包括精子发生、精子成熟及精子排出。广义上还包括精子在女性生殖道内的变化,如精子穿过宫颈黏液、精子的获能,直至受精、卵裂与着床,这一系列活动均在神经内分泌腺的控制调节下进行。整个男性生殖活动是一个有规律、有顺序而且协调的生理过程,阻碍或干扰其中的任何一个环节均可能影响正常的生育能力(图 56-2)。

男性生殖生理活动有其不同于女性的几个特点:女性每月只排卵一次,有明显周期性,而男性一旦发育成熟,睾丸就有条不紊的持续产生精子;女性排卵数量少,按每个月排出一个成熟卵子计算,一

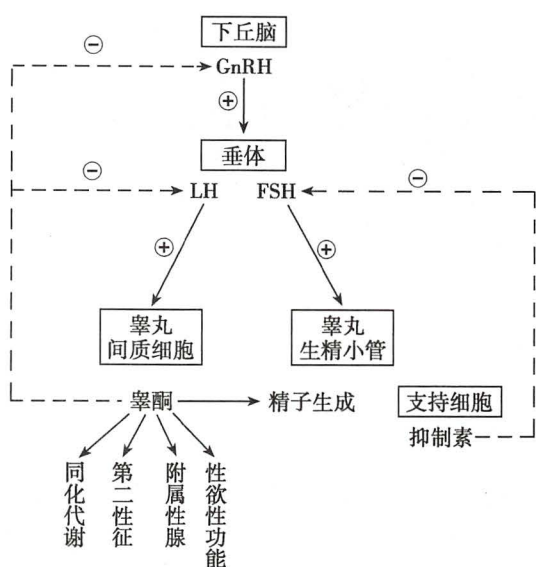


图 56-2 男性生殖性腺轴及调节示意图

生中约排出 400 多个卵子,而男性却每日可能产生  $10^8$  个以上精子;女性到绝经期后一般不再排卵,已失去生育能力,而男性生育能力年龄明显比女性长,睾丸衰退是渐进性过程,到 70 岁甚至 80 岁以上还可有正常性功能并具有生育能力。男性的性功能是一个更为主动而复杂的神经反射活动,精神与心理因素起着相当重要的作用。这些特点造成研究男性节育技术的特殊困难。长期以来,对男性的性功能、精子发生、精子成熟、精子排放与精子获能、受精等环节未能充分了解其生理机制,近年来随着基础学科的迅速发展和男性生殖生理的深入研究,男性性功能及男性不育症的诊治,才取得突破性的进展。

男科学 (andrology) 是一门专门研究男性的学科,其主要研究范畴包括男生殖系统结构与功能、

男性生殖生理与病理、男性不育与节育、男性性功能障碍、男生殖系统疾病以及性传播疾病等。其中男性性功能障碍和男性不育与节育明显影响病人及配偶双方身心健康,家庭和睦。本章重点介绍男性性功能障碍和男性不育与节育。

## 第二节 男性性功能障碍

正常男性性功能包括性欲 (libido)、性兴奋、阴茎勃起 (erection)、性交、射精和性高潮等过程。这一过程是正常的心理、神经、内分泌系统、血管系统及正常生殖系统参与下完成的一个极为复杂的过程,其中主要受到大脑控制和支配。根据临床表现可分为:①性欲改变;②勃起功能障碍 (erectile dysfunction, ED);③射精障碍,包括早泄、不射精和逆行射精等。最常见的男性性功能障碍是勃起障碍和早泄。

### 一、勃起功能障碍

勃起功能障碍 (ED) 是指持续或反复不能达到或维持足够阴茎勃起以完成满意性生活。按病因可分为心理性、器质性和混合性 ED 三类,其中混合性 ED 多见。器质性 ED 又可分为血管性 (含动脉性、静脉性和混合性)、神经性、内分泌性和解剖结构性等。

**【流行病学】** 40~70 岁男性半数以上患有不同程度的 ED,完全不能勃起者达 10%;与 ED 相关的危险因子与下列因素有关:①年龄增长;②躯体疾病,包括心血管病、高血压、糖尿病、肝肾功能不全、高血脂、肥胖、内分泌疾病、神经疾病、泌尿生殖系疾病等;③精神心理因素;④用药,主要包括利尿剂、降压药、心脏病用药、安定药、抗抑郁药、激素类药、细胞毒类药、抗胆碱药等;⑤不良生活方式,包括吸烟、酗酒及过度劳累等;⑥外伤、手术及其他医源因素。80% 以上的 ED,都有一定的器质性疾病存在。

**【阴茎勃起有关的解剖生理和生理机制】** 阴茎勃起受到下丘脑性中枢调控和勃起的外周调控,阴茎勃起的基础是阴茎动脉的扩张和阴茎海绵体小梁的舒张,当动脉和小梁内平滑肌收缩时,阴茎处于松弛状态,反之,则阴茎勃起。研究表明,一氧化氮 (NO)-环磷酸鸟苷 (cGMP) 信号通路在阴茎的勃起过程中起主要作用。性刺激过程中,阴茎海绵体内的神经元和血管内皮细胞内的 NO 释放,NO 激活海绵体平滑肌细胞内的鸟苷酸环化酶,导致三磷酸鸟苷 (GTP) 转变成 cGMP, cGMP 可激活蛋白激酶 G 使钙离子内流减少,使得海绵体内平滑肌松弛,血液流入海绵窦而引起勃起。5 型磷酸二酯酶

(PDE5)可分解 cGMP 变为无活性的磷酸鸟苷(GMP),使平滑肌细胞内  $\text{Ca}^{2+}$  增加,平滑肌收缩导致阴茎疲软。阴茎勃起的发生分为启动、充盈及维持三期。启动期:当心理、神经、内分泌的刺激活动通过自主神经传出冲动,使阴茎血管和海绵体小梁平滑肌松弛,启动勃起;充盈期:平滑肌松弛使海绵体动脉和螺旋动脉扩张,海绵窦内血流增加,窦状隙为扩张和血液滞留状态;维持期:随着窦状隙的膨胀,海绵体小梁对白膜压力增加,从而压迫白膜下静脉,使窦状隙内血流受阻,海绵体内压力增高,从而使阴茎坚挺勃起。

阴茎勃起消退是随着射精过程出现交感神经的兴奋,使螺旋动脉和海绵体平滑肌的张力增加,动脉血流减少,随着海绵体内压力下降,小梁对白膜下静脉压力也松解,静脉回流增加,阴茎疲软。

此外,RhoA/Rho 激酶信号通路、cAMP 信号通路、 $\text{H}_2\text{S}$  信号通路、钾离子通道、以及血管活性肠肽、降钙素基因相关肽、前列腺素、内皮素等也参与阴茎海绵体平滑肌的收缩和舒张。

**【诊断】** 全面了解性生活史、既往病史及心理社会史对 ED 首诊很重要,通过国际勃起功能评分表(International Index of Erectile Function, IIEF-5)询问病人过去 6 个月有关性活动的 5 个问题(表 56-1)。根据回答结果判断 ED 的严重程度,总分 25 分,重度:1~7 分;中度:8~11 分;轻到中度:12~16 分;轻度:17~21 分;正常:22~25 分。

表 56-1 男性勃起功能问卷

请根据过去 6 个月中情况评估:

题目	评分标准						得分
	0 分	1 分	2 分	3 分	4 分	5 分	
1. 对获得勃起和维持勃起的自信程度如何?	无	很低	低	中等	高	很高	
2. 受到性刺激而有阴茎勃起时,有多少次能够插入阴道?	无性活动	几乎没有或完全没有	少数几次(远少于一半时候)	有时(约一半时候)	大多数时候(远多于一半时候)	几乎总是或总是	
3. 性交时,有多少次能在进入阴道后维持勃起状态?	没有尝试性交	几乎没有或完全没有	少数几次(远少于一半时候)	有时(约一半时候)	大多数时候(远多于一半时候)	几乎总是或总是	
4. 性交时,维持阴茎勃起直至性交完成,有多大困难?	没有尝试性交	困难极大	困难很大	困难	有点困难	不困难	
5. 性交时,有多少次感到满足?	没有尝试性交	几乎没有或完全没有	少数几次(远少于一半时候)	有时(约一半时候)	大多数时候(远多于一半时候)	几乎总是或总是	

总分\_\_\_\_\_

此外,夜间阴茎勃起试验(NPT)对区分心理性和器质性 ED 有帮助。为进一步查明器质性的病因,可进行阴茎海绵体注射血管活性药物试验、血管系统检查(如彩色双功能超声检查、海绵体测压造影等)、勃起神经检测(包括阴茎生物阈值、球海绵体反射潜伏期和神经传导速度测定等)检查,可作出动脉性、静脉性和神经性等病因学的诊断。海绵体活检已被采用来评价海绵体结构与功能。

**【治疗】**

1. 矫正引起 ED 的有关因素 ①改变不良生活方式和社会心理因素;②性技巧和性知识咨询;



③改变引起ED的有关药物;④对引起ED的有关器质性疾病进行治疗,如雄激素缺乏者,可用雄激素补充治疗。

2. 针对ED的直接治疗 ①性心理治疗,如性心理疗法或夫妇间行为治疗等;②口服药物:西地那非(sildenafil)、他达那非(tadalafil)、伐地那非(vardenafil)均是一种选择性5型磷酸二酯酶抑制剂,临床应用有效,但禁忌与硝酸酯类药物合用,否则会发生严重低血压。酚妥拉明是一种 $\alpha$ 肾上腺素能受体阻断剂,对性中枢和外周均有作用,适用于轻、中度ED;③局部治疗,前列腺素E<sub>1</sub>(PGE<sub>1</sub>)是一种阴茎海绵体注射血管活性药物,疗效可达80%以上,但因有创、疼痛,异常勃起以及长期使用后阴茎局部形成瘢痕而少用。比法尔是一种局部外用PGE<sub>1</sub>乳膏,经尿道给药,疗效可达75%,不良反应有局部疼痛和低血压。真空负压装置是通过负压将血液吸入阴茎,然后用橡皮圈束于阴茎根部阻滞血液回流,维持阴茎勃起,缺点是使用麻烦,并有阴茎疼痛、麻木、青紫、射精障碍等;④手术治疗包括血管手术和阴茎假体植入术,只有在其他治疗方法均无效的情况下才被采用。

## 二、早泄

早泄(premature ejaculation)的定义目前尚存争议,2014年国际性医学会将早泄分为原发性早泄和继发性早泄。原发性早泄是指从初次性交开始,常常在插入阴道一分钟左右射精;继发性早泄是指射精潜伏时间显著缩短,通常在三分钟内射精。两者均表现为控制射精的能力差,总是或几乎总是不能延迟射精,并对身心造成消极的影响,如苦恼、忧虑、沮丧和(或)躲避性生活等。原发性和继发性早泄的患病率分别约为2%~5%和20%~30%。

传统观点认为早泄大多是心理性原因。近年来研究发现,这类病人还存在阴茎感觉高度敏感,或由于包皮阴茎头炎和前列腺炎等疾病诱发。近来有研究显示5-羟色胺(5-HT)受体在射精的中枢控制中起关键作用,5-HT受体亚型与射精的阈值有关。

治疗早泄需根据其发病原因,首先治疗诱发病因,并由妻子密切合作,采用性感集中训练法,克服对性行为的错误认识和自卑感,建立和恢复性的自然反应。性交时应用避孕套,或阴茎头局部应用利多卡因喷雾剂或软膏剂,通过局部麻醉作用来延长射精潜伏期。近年来应用选择性5-HT重吸收抑制剂(SSRIs)如达泊西汀等,取得较好疗效。

## 第三节 男性不育症

夫妇同居1年以上,未采用任何避孕措施,由于男方因素造成女方不孕者,称为男性不育。男性不育症不是一种独立的疾病,而是由某一种或多种疾病与因素造成的结果。

**【病因】**任何影响精子发生、成熟、排出、获能或受精的因素都可导致男性不育。病因分类如下:

①先天性原因,如睾丸发育异常、隐睾、先天性输精管缺如等。②后天性泌尿生殖系统异常,如睾丸扭转、睾丸外伤、睾丸肿瘤、睾丸炎等,造成睾丸萎缩,出现精液异常。③泌尿生殖道感染,如附睾炎、前列腺炎、精囊炎等。过多的白细胞产物如活性氧可直接损害精子膜;生殖道感染可引起输精管道梗阻,表现为无精子症。④阴囊温度升高,如精索静脉曲张可引起阴囊局部温度升高影响生育功能。⑤内分泌异常,主要与下丘脑-垂体-睾丸性腺轴功能紊乱有关,如Kallmann综合征、垂体前叶功能不全、高催乳素血症、甲状腺功能亢进或减退等。⑥遗传性异常,如Klinefelter综合征、Y染色体缺陷、纤毛不动综合征等。⑦免疫性不育,输精管结扎术、输精管吻合术和睾丸活检等有创操作后,“血睾屏障”和精子免疫抑制机制遭到破坏,从而导致免疫性不育。⑧全身性因素,如系统性疾病、酗酒、吸毒、环境因素、营养不良等。⑨医源性因素,主要由药物或手术治疗引起的精液异常,如大剂量糖皮质激素、免疫抑制剂、睾丸活检和隐睾手术等,还包括化疗和放疗。⑩生活因素,如肥胖、吸烟、药物滥用等。⑪特发性原因,占40%~50%。

此外,勃起功能障碍、不射精、逆行射精等均可造成不育。



【诊断】

1. 病史 全面了解家族史、生育史、性生活史和其他对生育可能造成影响的因素。①性生活史可初步了解是否存在性功能障碍造成的不育；②既往病史应详细了解病人的既往生育史、生长发育与过去疾病史等，重点询问与生育相关的疾病或因素，包括生殖器官感染、外伤、手术史、内分泌疾病史、影响睾丸生精功能、性功能和附属性腺功能的疾病和因素、对生育有影响的药物应用和生活习惯如酗酒、吸烟、穿紧身裤，以及环境与职业等。

2. 体检 ①全身检查：重点应注意体型及第二性征；②生殖器官的检查：重点注意有无生殖器官畸形，睾丸的位置、质地、大小，附睾、输精管有无结节或缺如，阴囊内有无精索静脉曲张、鞘膜积液等；③直肠指检：注意前列腺大小、质地、有无结节、结石，怀疑前列腺炎者应作前列腺按摩液检查。

3. 实验室检查

(1) 精液分析是评价男性生育力的重要依据。精液采集与分析和质量控制必须参照《WHO 人类精液及精子-宫颈黏液相互作用实验室检验手册》标准进行，见表 56-2。

表 56-2 WHO 精液分析参考值范围  
(2010 年第五版)

指标	参考值范围
量	1.5ml(1.4~1.7ml)
精子总数	$39\times10^6[(33\sim46)\times10^6]$
精子密度	$15\times10^6/\text{ml}[(12\sim16)\times10^6/\text{ml}]$
运动精子百分率	40%(38%~42%)
向前运动精子百分率	32%(31%~34%)
存活率	58%(55%~63%)
精子形态学(正常形态)	4%(3%~4%)
pH	$\geq 7.2$
液化	<60 分钟
过氧化物酶阳性白细胞数	$<1\times10^6/\text{ml}$
圆形细胞	$\leq 5\times10^6/\text{ml}$
MAR 试验	<50% 精子被黏附于颗粒上
免疫珠试验	<50% 活动精子附着免疫珠
精浆锌	$\geq 2.4\mu\text{mol}/\text{一次射精}$
精浆果糖	$\geq 13\mu\text{mol}/\text{一次射精}$
精浆中性葡萄糖苷酶	$\geq 20\text{mU}/\text{一次射精}$

根据上述参考值范围：①无精液症是指射精时无精液射出(或逆行射精)；②无精子症是指射出的精液中无精子；③少精子症是指精子密度小于  $15\times10^6/\text{ml}$ ；④弱精子症是指向前运动的精子少于 32%；⑤畸形精子症是指形态正常的精子少于 4%。其中少精子症、弱精子症、畸精子症三者可单独、两者或三者同时出现，称少弱精子症或少弱畸精子症。

(2) 选择性检查：①抗精子抗体检查，其指征包括性交后试验检查，精子活力低下并有凝集现象等，可通过免疫珠试验或混合抗球蛋白反应等试验诊断免疫性不育；②精液的生化检查，用以判断附属性腺分泌功能，测定精浆果糖、中性葡萄糖苷酶等指标，可辅助鉴别梗阻性无精子症和非梗阻性无精子症；③男生殖系统细菌学和脱落细胞学检查，用以判断生殖系统感染和睾丸生精小管功能；④内分泌检查，许多内分泌疾病可以影响睾丸功能而引起不育；⑤免疫学检查，人精子的自身免疫和同种免疫都可以引起不育；⑥遗传学检查，对于无精子症、严重少精子症、具有不育家族史的病人，可进行染色体核型分析、Y 染色体微缺失筛查等；⑦影像学检查，输精管精囊造影和尿道造影用以检查输精

管道通畅性，但随着精浆生化检查的开展，目前较少使用。而头颅摄片用以排除垂体肿瘤和颅内占位性病变。

4. 特殊检查 ①睾丸活检术：能直接判断精子发生的功能或精子发生障碍的程度；②精子功能试验：排出体外精子进入女性生殖器官与卵子结合受精有关的精子功能；③性交后试验：了解精子与宫颈黏液间的相互作用；④性功能检查(略)。

【治疗】

1. 不育夫妇双方共同参与诊断与治疗，在男方进行治疗前也应对女方检查生育力。根据 WHO 多中心临床研究，男方生育力低下者约 26% 配偶也同时存在生育问题。

2. 预防性治疗 为了防止以后引起男性不育应注意以下几点：①预防性传播疾病；②睾丸下降



不完全者,应在幼儿期作出相应处理;③安全的环境、避免对睾丸有害因子及化学物品的接触;④对采用有损睾丸功能的治疗者,包括某些药物如肿瘤化疗等,在用药前将病人的精液贮存于人类精子库。

3. 非手术治疗 ①特异性治疗:病因诊断相当明确,治疗方法针对性强,则可采用特异性治疗,如用促性腺激素治疗促性腺激素低下的性腺功能低下症;②半特异性治疗:对病因、病理、发病机制尚未阐明,治疗措施只解决部分发病环节,如感染不育和免疫不育治疗等;③非特异性治疗:由于病因不明,如特发性少精症采用的经验性治疗和传统医学治疗等。

4. 手术治疗 ①提高睾丸精子发生的手术,如精索内静脉高位结扎术和睾丸固定术;②解除输精管道的梗阻;③解除其他致使精液不能正常进入女性生殖道因素的手术,如尿道下裂手术等;④其他全身疾病引起男性不育的手术,如垂体瘤手术和甲状腺疾病手术等。

5. 人类辅助生殖技术 不通过性交而采用医疗手段使不孕不育夫妇受孕的方法称人类辅助生殖技术,该技术主要有四方面:①丈夫精液人工授精(artificial insemination with husband's semen, AIH):精子体外处理后,收集质量好的精子作宫腔内人工授精(IUI),主要用于宫颈因素引起不育,男性主要用于免疫不育,成功率为8%~10%;②体外受精胚胎移植技术(in vitro fertilization-embryo transfer, IVF-ET):每周期成功率达30%以上,主要用于女性输卵管损坏、梗阻的不育治疗;③卵胞浆内精子注射(intracytoplasmic sperm injection, ICSI):主要用于严重少精、死精以及梗阻性无精子症病人。此项技术可达70%左右成功受精;每次移植二个胚胎,怀孕率达35%~50%;④供者精液人工授精(artificial insemination with donor's semen, AID):男性不育经各种方法治疗无效而其配偶生育力正常者,为了生育目的可采用供者精液人工授精。

## 第四节 男性节育

男性节育是指由男性采取避孕或绝育措施而达到节制生育目的,是人类控制生育的重要措施之一。本节就男性节育的专业技术方面作扼要介绍。

(一) 男性避孕 目前常用的方法是使用避孕套。在一时无避孕药具时,也有采用体外排精和会阴尿道压迫法避孕。其他避孕方法包括自然避孕法、外用杀精子药物等。避孕方法必须具备对健康无害、效果可靠、不影响性生活、简便、经济以及停用避孕措施可恢复生育能力等原则。男性避孕药研究虽取得一定进展,但尚未能在临床推广应用。

1. 避孕套避孕 避孕套又叫阴茎套,通常由乳胶薄膜制成的套子,性交时套在阴茎上,阻止精液流到阴道里,达到避孕目的。正确使用避孕套又是预防艾滋病和其他性传播疾病的一种简便而有效的方法。

(1) 效果及其优缺点:是屏障避孕法中最有效的一种避孕法,若正确而持续使用,第一年意外妊娠率低于3/100妇女年。优点:方法简便,特别适用于轻度早泄者、女性对配偶精液过敏者以及妊娠晚期性交和预防宫颈间变从而减少宫颈癌变发生。缺点:有些使用者会发生性感迟钝,每次使用感到麻烦,少数使用者对乳胶过敏或因使用不当造成避孕失败。

(2) 使用方法和注意事项:选用避孕套大小、规格适当。每次性交均使用新套,使用前用吹气法检查确定无破损。戴前先捏瘪套的前端小囊,放在勃起的阴茎头上,边推边套至阴茎根部。射精后,在阴茎尚未软缩前,按住套口与阴茎一起拔出。

2. 自然避孕法 根据女性月经周期,判断排卵前后的易受孕期,进行周期性禁欲。该方法最符合自然状态,只要夫妇密切配合,可达到较好避孕效果,为广大育龄夫妇接受。目前判断易受孕期方法,主要有日历表法、基础体温法、症状-体温法和宫颈黏液法四种。对易受孕期判断有困难者,宜采用其他避孕措施。

3. 杀精子药物避孕法 是在性生活前将外用杀精子药物放入阴道内,使排入阴道的精子杀伤,达到避孕目的。现常用的有孟苯醇醚和壬苯醇醚,配伍各种惰性基质制成泡沫剂、霜剂、胶冻栓剂、片

剂以及避孕药膜等。外用避孕方法简单,若使用正确,避孕效果可达 94/100 妇女年。对全身无毒,局部刺激轻微,不干扰妇女内分泌,不影响男女双方生理健康,不影响性交快感,副作用少,对阴道杆菌无害等。孟苯醇醚和壬苯醇醚制成的外用避孕药膜还可男用,其方法是性交时阴茎进入阴道后,待阴茎头部被阴道分泌物湿润后退出阴茎,将一张药膜包贴于阴茎头上,推入阴道深处停留 1~2 分钟,使药膜在阴道分泌物中溶解,起到杀精子作用而获得避孕效果。

(二) 男性绝育 男性绝育是通过手术切断、结扎输精管,或植入堵塞物于输精管腔内,或用电凝、化学等方法闭塞输精管,或在管外加压闭合输精管,使输精管通道被阻断的一种持久性节育措施。目前常用的是输精管结扎术和输精管药物注射绝育法。

1. 输精管结扎术 (vasoligation) 适用于已婚男子,为实行计划生育,经夫妇双方同意,均可施行。有出血倾向、严重神经症、精神病、急性病和其他严重慢性疾病者以及睾丸、附睾、前列腺、阴囊皮肤有炎症者,应暂缓施行手术;对患有严重精索静脉曲张、腹股沟疝、鞘膜积液等可在上述疾病手术同时作输精管结扎术。

2. 输精管黏堵术 是用注射针头经阴囊皮肤直接穿刺输精管,然后注入快速凝固石炭酸 504 混合剂,使输精管管腔发生堵塞的绝育方法。

输精管绝育术后,遇到特殊情况(如子女死亡等),要求再生育者,可进行输精管吻合术。采用显微外科输精管吻合术,术后有 95% 以上能获得解剖上再通,长期随访妊娠率达 75% 左右。

(刘继红)



## 第五十七章 运动系统畸形

### 第一节 先天性畸形

#### 一、先天性肌性斜颈

先天性肌性斜颈(congenital muscular torticollis, CMT)是指一侧胸锁乳突肌纤维性挛缩,导致颈部和头面部向病侧偏斜畸形,是新生儿及婴幼儿常见的肌肉骨骼系统先天性疾病之一。

【病因】病因至今仍不完全清楚,尚有争论。目前多数学者支持产伤或子宫内位置不良引起局部缺血的学说。一侧胸锁乳突肌因产伤致出血,形成血肿后机化,继而挛缩。宫内胎位不正,使一侧胸锁乳突肌承受过度的压力,致局部缺血,继而挛缩。也有学者认为胸锁乳突肌纤维化在母体内已经形成,是先天性或遗传因素所致。此外还有子宫内、外感染及动静脉栓塞等学说。

【临床表现】通常在婴儿出生后,一侧胸锁乳突肌即有肿块,质硬、椭圆形或圆形、位置固定。肿块表面不红,温度正常,无压痛。头偏向病侧,下颌转向健侧,下颌主动或被动的向病侧旋转活动(或头部偏向健侧)均有不同程度受限。继之肿块逐渐缩小至消失,约半年后形成纤维性挛缩的条索。少数病例肿块不完全消失,也有未出现颈部肿块而直接发生胸锁乳突肌挛缩者。病情继续发展可出现各种继发畸形,如病侧颜面短而扁,健侧长而圆,双眼、双耳不在同一平面,严重者导致颈椎侧凸畸形(图 57-1)。

【诊断和鉴别诊断】根据临床表现,病侧胸锁乳突肌呈条索状挛缩,头面部偏斜即可明确诊断。先天性肌性斜颈的诊断并不困难,但应与其他原因所致的斜颈相鉴别:

1. 骨性斜颈 寰枢椎半脱位、颈椎半椎体、齿状突畸形等先天性颈椎发育异常均可表现为不同程度的斜颈。但胸锁乳突肌无挛缩。X 线检查可确诊。

2. 颈部感染引发的斜颈 如咽喉部炎症、扁桃体炎、颈淋巴结的化脓性或结核性感染等,由于炎症刺激致局部软组织充血水肿,颈椎韧带更加松弛,导致寰枢椎旋转移位而发生斜颈,但胸锁乳突肌无挛缩。磁共振检查可发现软组织水肿或脓肿。

3. 视力性斜颈 因视力障碍,如屈光不正、眼神经麻痹、眼睑下垂,视物时出现斜颈姿势。但无胸锁乳突肌挛缩,也无颈部活动受限。

【治疗】早发现、早期保守治疗可获得良好疗效,是预防头面、颈椎畸形的关键。晚期斜颈可以手术矫正,合并的面部畸形、颈椎侧凸则难以恢复正常。

1. 非手术治疗 适用于 1 岁以内的婴儿,目的在于促进局部肿块消散,防止胸锁乳突肌挛缩。包括局部热敷、按摩、手法矫正和矫形帽外固定。每天局部轻柔按摩、热敷,适度向健侧牵拉头部,每天数次,每次 10~15 下。睡眠时可用沙袋固定头部于矫正位。坚持不懈,多数可获满意疗效。

2. 手术疗法 适合 1 岁以上患儿,最佳手术年龄为 1~4 岁,胸锁乳突肌切断术是最常用的手术方式。病情轻者,仅切断胸锁乳突肌的锁骨头或胸骨头,术后应用颈围领保持于略过度矫正位。对于 4 岁以上斜颈严重者,可行上、下两端胸锁乳突肌切断松解术。伴有软组织挛缩者,需由乳突

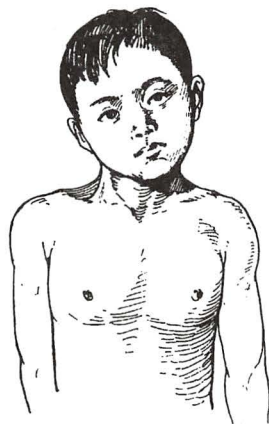


图 57-1 先天性肌性斜颈

沿胸锁乳突肌作切口,切除所有紧张的软组织,直至该肌完全松弛。术后佩戴头颈胸矫形支具固定4~6周,保持头部和颈部呈过度矫正位,纠正头颈偏斜的姿势。年龄超过12岁者,虽然脸部和颈部畸形已难于矫正,但手术治疗仍可使畸形有所改善。手术时注意勿损伤面神经、副神经和锁骨下血管。

二、先天性手部畸形

(一) 先天性并指畸形 (congenital syndactyly) 亦称蹼指,是两个或两个以上手指及其相关组织先天性病理相连。病因不清,往往与遗传有关。双侧多见,最常累及中、环指,极少累及拇指。相邻两指仅软组织连接者多见,偶尔有骨及关节连接。

【治疗】治疗的目的是首先是改善功能,其次是改善外观。分指手术应在学龄前完成,由于手指的生长速度不同,环指和小指并指畸形或拇指和示指并指畸形的手术应早些完成,否则畸形随着生长发育会进一步加重。

(二) 多指畸形 (polydactyly) 是最常见的手部先天性畸形,常与短指、并指等畸形同时存在,多见于拇指及小指。畸形有三型:①外在软组织块与骨不连接,没有骨骼、关节或肌腱;②具有手指所有条件,附着于第1掌骨头或分叉的掌骨头;③具有完整的外生手指及掌骨。

【治疗】手术治疗在1岁以后为佳,以切除副指、保留正指为原则。正指与副指需临床观察手指功能后确定。应注意切除彻底,避免遗留畸形。注意不要损伤骨骺,以免影响发育。

三、发育性髋关节脱位

发育性髋关节脱位 (developmental dislocation of the hip, DDH) 过去称为先天性髋关节脱位 (congenital dislocation of the hip), 主要是髋臼、股骨头近端和关节囊等均存在结构性畸形引起关节不稳定,直至发展为髋关节脱位。也有学者称之为发育性髋关节发育不良 (developmental dysplasia of the hip)。发病率0.1%~0.4%不等,不同的种族、地区发病情况差别很大。女多于男,比例约为6:1。左侧多于右侧,双侧者也不少见。

【病因】发病原因迄今仍不十分清楚,与种族、地域、基因异常及内分泌等因素有关,原发性髋臼发育不良及关节韧带松弛症是髋关节脱位的重要病因。约20%病儿有家族史,说明有一定的遗传因素。发病与胎位有关,经临床统计臀位产发病率最高。其他影响因素还有生活习惯和环境因素,如使用襁褓包裹婴儿束缚双下肢的地区发病率明显增高。

【病理】主要病理变化随年龄增长而不同。可以分为站立前期及脱位期(表57-1)。

表 57-1 发育性髋关节脱位的病理变化

站立前期			脱位期(站立行走期)
原发性病变	髋臼	髋臼前、上、后缘发育不良,平坦,髋臼浅	髋臼缘不发育,髋臼更浅而平坦,臼窝内充满脂肪组织和纤维组织(图57-2)。脱位的股骨头压迫髂骨翼形成假臼
	股骨头	较小、圆韧带肥厚,股骨头可在髋臼内、脱位或半脱位,但易回纳入髋臼	向髋臼后上方脱出,小而扁平或形状不规则,圆韧带肥厚
	股骨颈	前倾角略增大	前倾角明显增大,变短变粗
	关节囊	松弛,关节不稳	随股骨头上移而拉长,增厚呈葫芦形(图57-2)
继发性病变			由于股骨头脱位,可引起脊柱腰段侧凸或过度前凸,久而久之可致腰肌劳损和脊柱骨关节病、骨盆倾斜等



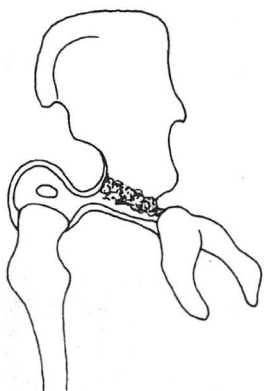


图 57-2 发育性髋关节脱位，脱位期病理变化

### 【临床表现和诊断】

1. 站立前期 发育性髋关节脱位的临床表现因病儿的年龄不同而存在较大差异。新生儿和婴幼儿站立前期临床症状不明显，若出现下述症状提示有髋关节脱位的可能：①两侧大腿内侧皮肤皱褶不对称，病侧加深增多；②病儿会阴部增宽，双侧脱位时更为明显；③病侧髋关节活动少且受限，蹬踩力量较健侧弱，常处于屈曲位，不能伸直；④病侧下肢缩短；⑤牵拉病侧下肢时有弹响声或弹响感，有时病儿会哭闹。

下列检查有助于诊断：

(1) 髋关节屈曲外展试验：双髋关节和膝关节各屈曲  $90^\circ$  时，正常新生儿及婴儿髋关节可外展  $80^\circ$  左右，单侧外展  $<70^\circ$ ，双侧外展不对称  $\geq 20^\circ$  称为外展试验阳性，可疑有髋关节脱位、半脱位或发育不良（图 57-3）。检查时若听到响声，即刻外展超过  $80^\circ$  表示脱位已复位。

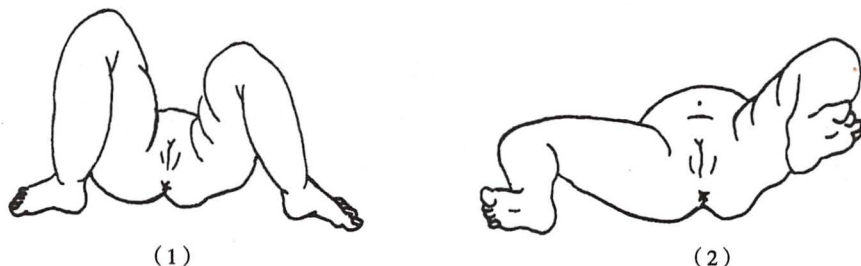


图 57-3 髋关节屈曲外展试验

(1) 双下肢不等长，左大腿内侧皱褶增加，左臀部呈现凹陷状 (2) 屈膝、屈髋外展试验左侧阳性，右侧正常

(2) Allis 征：病儿平卧，屈膝  $90^\circ$ ，双腿并拢，双侧内踝对齐，两足平放检查台上，病侧膝关节平面低于健侧为阳性（图 57-4）。

(3) Ortolani 试验（弹入试验）：病儿仰卧位，助手固定骨盆，检查者一手拇指置于股骨内侧上段正对大转子处，其余指置于股骨大转子外侧，另一手将同侧髋、膝关节各屈曲  $90^\circ$  并逐步外展，同时置于大转子外侧的四指将大转子向前、内侧推压，此时可听到或感到“弹跳”，即为阳性。这是脱位的股骨头通过杠杆作用滑入髋臼而产生。

(4) Barlow 试验（弹出试验）：病儿仰卧位，屈髋屈膝，使髋关节逐步内收，检查者将拇指放在患儿大腿内侧小转子处加压并向外上方推压股骨头，感到股骨头从髋臼内滑出髋臼外的弹响，当去掉拇指的压力则股骨头又自然弹回到髋臼内，此为阳性。这表明髋关节不稳定或有半脱位。

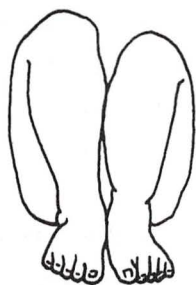


图 57-4 Allis 征  
左侧膝关节低于健侧（右）

2. 脱位期（站立行走期） 病儿一般开始行走的时间较正常儿晚。单侧脱位时病儿跛行；双侧脱位时，站立时骨盆前倾，臀部后耸，腰部前凸特别明显，行走呈鸭行步态；病儿仰卧位，双侧髋、膝关节各屈曲  $90^\circ$  时，双侧膝关节不在同一平面；推拉病侧股骨时，股骨头可上下移动，似打气筒样；内收肌紧张，髋关节外展活动受限。

Trendelenburg 征（单足站立试验）：在正常情况下，用单足站立时，臀中、小肌收缩，对侧骨盆抬起才能保持身体平衡。如果站立侧患有髋关节脱位时，因臀中、小肌松弛，对侧骨盆不但不能抬起反而下降（图 57-5）。

### 【影像学检查】

1. 超声 由于超声灵敏度较高，可早期检查到髋臼发育异常，近年来超声检查已被广泛接受并用于筛查和评价新生儿的髋关节发育情况。

2. X线检查 对疑有先天性髋关节脱位的病儿,应在出生后3个月以后(在此之前髋臼大部分还是软骨)拍骨盆正位片。X线平片上可发现髋臼发育不良、半脱位或脱位。一般在骨盆正位X线平片上画定几条连线有助于诊断(图57-6)。

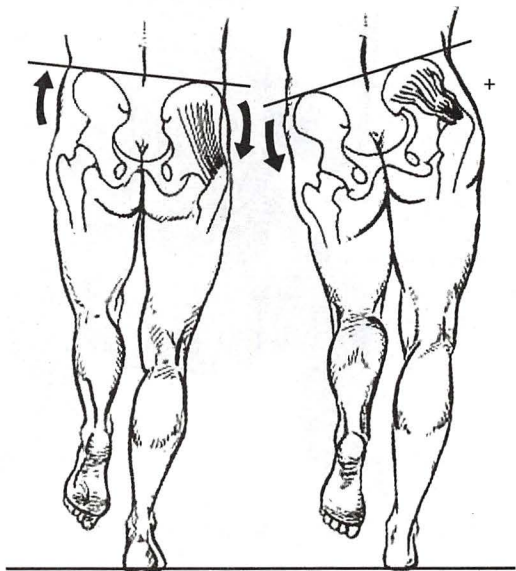


图57-5 Trendelenburg 征(单足站立试验)

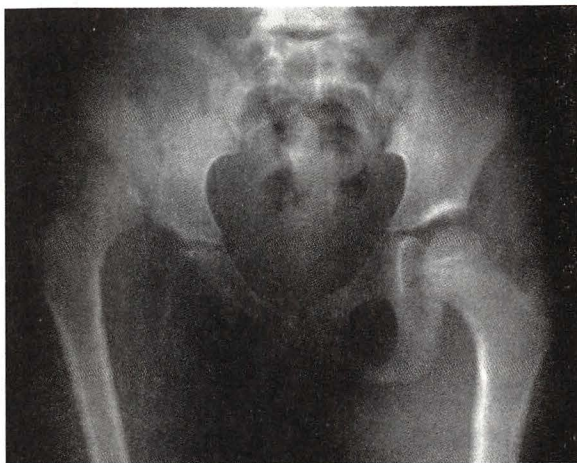

图57-6 儿童发育性髋关节脱位X线平片

(1) 髋臼指数(acetabular index):髋关节的发育状况常用髋臼指数或称髋臼角来测定。通过双侧髋臼软骨(亦称Y形软骨)中心点连一直线并加以延长,称Y线。从Y形软骨中心点向髋臼外上缘作连线,称C线。C线与Y线的夹角即为髋臼指数或髋臼角(图57-6)。正常新生儿为 $30^{\circ} \sim 40^{\circ}$ ,1岁 $23^{\circ} \sim 28^{\circ}$ ,3岁 $20^{\circ} \sim 25^{\circ}$ 。大于此范围者表示髋臼发育不全。小儿步行后此角逐年减小,直到12岁时基本恒定于 $15^{\circ}$ 左右。

(2) Perkin 象限(关节四区划分法):当股骨头骨骺核骨化出现后可利用Perkin 象限(图57-7),即两侧髋臼中心做一直线称为Y线,再从髋臼外缘向Y线作一垂线(P),将髋关节划分为四个象限。正常股骨头骨骺位于内下象限内,若在外下象限为半脱位,在外上象限内为全脱位。

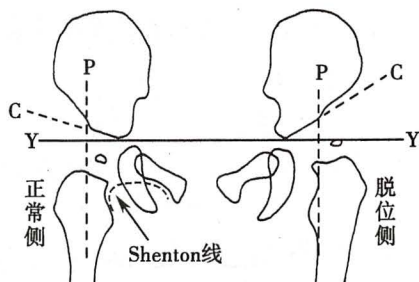


图57-7 Perkin 象限、髋臼指数及 Shenton 线示意图

(3) Shenton 线:即股骨颈内缘与闭孔上缘的连续线。正常情况下为平滑的抛物线,脱位者此线中断(图57-7)。

另外,还可观察到股骨头骨化中心较健侧小,病侧股骨颈前倾角增大,正位X线平片上股骨颈越短、粗,则前倾角越大。

3. CT 及 MRI 检查 近年来,利用CT测量股骨颈前倾角,具有方法简单、准确等优点。尤其是应用CT三维重建技术,可以在任意角度内观察股骨颈及髋臼发育情况,准确提供股骨颈轴线、前倾角等信息。MRI能显示髋关节周围软组织与股骨头、髋臼之间的关系,对治疗方案选择及疗效评价具有一定的参考价值。

【治疗】预后的关键在于早期诊断和早期治疗,治疗越早,效果越佳。发育性髋关节脱位的治疗与年龄相关,随年龄的增大,病理改变越重,治疗效果越差。应根据不同的病理变化选择不同的治疗方法。

1. 新生儿期(0~6个月) 此年龄段为治疗该病的黄金时期,治疗的目的在于稳定髋关节。处



于此期的患儿不需手术整复,只需采用固定方法使其处于外展屈曲位,即可获得较好的疗效。首选 Pavlik 吊带,维持髋关节屈曲  $100^{\circ} \sim 110^{\circ}$ ,外展  $20^{\circ} \sim 50^{\circ}$  (图 57-8)。24 小时持续使用,定期检查,使用 2~4 个月后,换为外展支具维持固定,至髋臼指数  $<25^{\circ}$ 。也有用连衣袜套法及外展位襁褓支具法,维持 4 个月以上。

2. 婴儿期 (6 个月~1.5 岁) 此年龄段的患儿活动量和体重增加,股骨头脱位更为明显,已不能自然复位。Pavlik 吊带治疗成功率显著降低,需要闭合复位或切开复位。首选麻醉下闭合复位,石膏或支具固定髋关节于屈髋  $95^{\circ}$ ,外展  $40^{\circ} \sim 45^{\circ}$  位置 (图 57-9)。Salter 所倡导的这一“人类位置”(human position),是最能维持髋关节稳定、缺血性坏死危险性最低的位置。复位前应切断长收肌腱,必要时同时切断髂腰肌,以减轻复位后对股骨头的压力,降低股骨头缺血性坏死的发生率。3 个月后更换外展位支具或石膏固定 3~6 个月。

3. 幼儿期 (1.5~3 岁) 由于患儿已能独立行走,继发病理变化更趋严重,股骨至骨盆的肌群均已相当短缩,难以手法复位或复位效果不佳。多数学者主张 1.5 岁后行切开复位为最佳选择,还纳股骨头于真臼内,并行骨盆或股骨截骨术,重建头臼的正常关系。

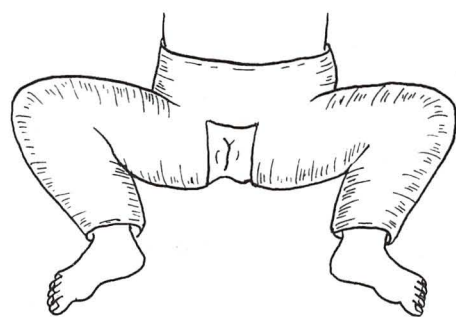


图 57-9 “人类位”石膏裤

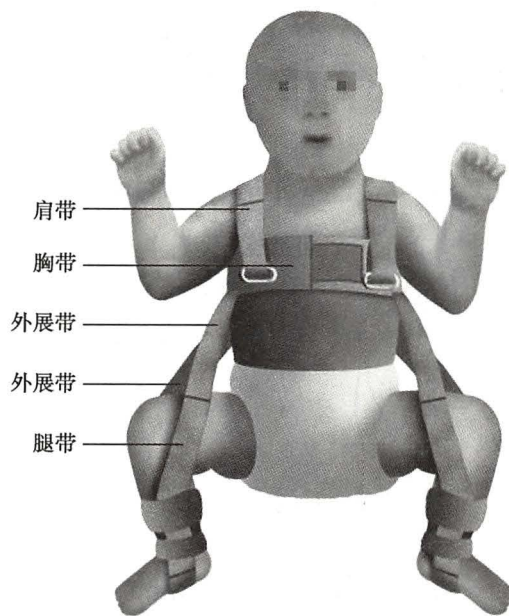


图 57-8 Pavlik 吊带治疗发育性髋关节脱位

4. 儿童期及以上 (3 岁以上) 由于年龄较大,脱位加重,髋关节周围结构已发生适应性挛缩,髋臼和股骨头也出现结构性改变,因此需要手术治疗。一般采取手术切开复位、骨盆截骨、股骨近端截骨术等方法,降低头臼间压力,纠正过大的股骨颈前倾角和颈干角,增加髋臼对股骨头的包容。大于 8 岁的儿童和青少年,股骨头不能下移到髋臼水平,术后关节功能差,故只能采取姑息性及补救性手术,其治疗存在争议。

常用术式有:

(1) Salter 骨盆截骨术:适用于 6 岁以下,髋臼指数  $<45^{\circ}$ ,以前缘缺损为主的髋臼发育不良 (图 57-10)。

(2) Pemberton 环髋臼截骨术:适于 Y 形软骨骨骺尚未闭合,髋臼指数较大的患儿。在髋臼上缘上 1~1.5cm 处,平行髋臼顶做弧形截骨,将髋臼端撬起,向下改变髋臼顶的倾斜度。使髋臼充分包容股骨头,恢复髋臼的正常形态。

(3) Steel 三联截骨术:是将坐骨、耻骨、髋臼上方的髂骨截断,重新调整髋臼方向的一种术式。主要适用于大龄儿童髋关节脱位,髋臼发育差,不适合 Salter 截骨术者。

(4) Chiari 骨盆内移截骨术:适于年龄较大,髋臼指数  $>45^{\circ}$  的患儿。该手术于髋臼上缘紧贴关节囊上方行内高外低的骨盆截骨,然后将远端内移约 1~1.5cm,相对增加股骨头的包容范围。缺点是可导致女性骨产道狭窄,且增加的包容部分无软骨覆盖 (图 57-11)。

(5) 人工关节置换术:继发于发育性髋关节脱位的骨关节炎、股骨头坏死病人,通过骨盆、股骨截骨等手术方法不能有效缓解髋部疼痛。在合适的年龄,行人工全髋关节置换术,可以矫正病侧肢体短缩畸形,明显改善髋关节功能,缓解疼痛。

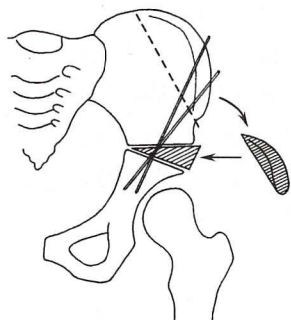


图 57-10 Salter 骨盆截骨术

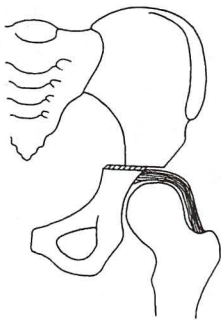


图 57-11 Chiari 骨盆内移截骨术

#### 四、先天性马蹄内翻足

先天性马蹄内翻足(congenital talipes equinovarus; congenital clubfoot), 是小儿常见的一种严重影响足部外观和功能的畸形。发病率约为 0.1%。男女比例约为 2:1(图 57-12)。

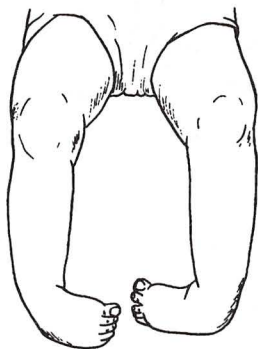


图 57-12 先天性马蹄内翻足

**【病因】** 先天性马蹄内翻畸形的病因目前尚无定论, 有多种学说, 包括胚胎发育异常学说、遗传基因学说以及宫内胎儿足发育阻滞学说等。

**【病理】** 主要畸形包括: ①前足内收; ②踝关节跖屈; ③跟骨内翻; ④继发性胫骨远端内旋。

随年龄增长体重增加, 畸形更趋严重, 跟腱、胫后肌、趾长屈肌、拇长屈肌等肌腱及跖腱膜极度挛缩, 弹性阻力较大, 足部外侧软组织及肌肉持续被牵拉而延伸, 足外展功能基本丧失。年幼者畸形矫正后, 肌功能还可恢复。小儿开始行走后逐渐发生骨骼畸形, 先出现跗骨排列异常, 以后发展为跗骨发育障碍和变形, 舟骨内移, 跟骨跖屈、内翻, 距骨头半脱位等, 严重者常有胫骨内旋畸形。这些骨骼畸形属于适应性改变, 取决于软组织挛缩的严重程度和负重行走的强度。

**【临床表现】** 出生后一侧或双侧足出现程度不等内翻下垂畸形(呈马蹄内翻状)。轻者足前部内收、下垂, 足跖面出现皱褶, 背伸外展有弹性阻力。一般分为松软型(外因型)与僵硬型(内因型)。松软型畸形较轻, 足小, 皮肤及肌腱不紧, 容易用手法矫正; 僵硬型畸形严重, 跖面可见一条深的横行皮肤皱褶, 跟骨小, 跟腱细而紧, 呈现严重马蹄内翻、内收畸形, 手法矫正困难。小儿学走路后, 用足外缘着地, 步态不稳、跛行、畸形逐渐加重。足背负重部位产生胼胝及滑囊, 胫骨内旋加重。病侧小腿肌肉较健侧明显萎缩。

**【诊断】** 本病畸形明显, 诊断不难。主要依据前足内收、跟骨内翻、踝关节马蹄形, 同时合并胫骨内旋。但新生儿的足内翻下垂较轻者, 足前部内收、内翻尚不显著, 常容易被忽略。最简便诊断法是用手握住足前部向各个方向活动, 如足外翻背伸有弹性阻力, 应进一步检查确诊, 以便早期手法治疗。一般不需要 X 线检查即可诊断, 但 X 线检查在确定内翻、马蹄的程度以及疗效评价上具有重要意义。

##### 【鉴别诊断】

1. 先天性多发性关节挛缩症 累及四肢多关节, 畸形较固定, 不易矫正, 早期有骨性改变。
2. 脑性瘫痪 为痉挛性瘫痪, 肌张力增高, 反射亢进, 有病理反射, 以及其他大脑受累的表现等。
3. 脊髓灰质炎后遗症 肌肉有麻痹和萎缩现象。

**【治疗】** 治疗的目的是矫正畸形、平衡肌力、恢复功能。诊疗原则: 早期诊断、早期治疗、因人施术、预防复发。首选非手术治疗, 新生儿时期是治疗的最佳时机。如能早期治疗, 大多可获较好的治疗效果。

##### 1. 非手术治疗

(1) Ponseti 矫形法: 为国际流行的矫正方法。一般出生后 5~7 天开始, 治疗分为 2 个阶段: ①应用专业的手法矫形、连续的系列石膏固定及经皮跟腱切断术, 使畸形得到完全矫正; ②在畸形完全矫

正后佩戴足外展矫形支具,直至4岁,以防复发。Ponseti方法在9个月龄以前开始治疗最有效。

(2) 手法扳正:适用于1岁以内的婴儿,在医生指导下家长配合作手法扳正。复位时使患足外翻,外展及背伸(图57-13),每日2次。手法应轻柔,避免损伤,矫正适度即可。畸形矫正后用柔软绷带,由足内跖面向足背外方向缠绕,固定足于矫正位。如畸形显著改善,脚的外展背伸弹性抗阻力消失,即可更换为矫形足托(图57-14),维持矫正位到病儿满1周岁后。即使畸形未完全矫正,也可使痉挛的软组织变得松弛,为进一步治疗奠定良好基础。

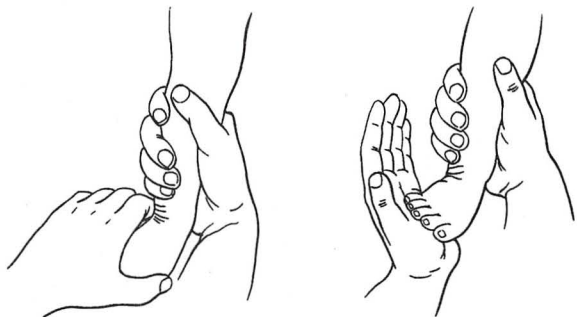


图 57-13 手法扳正

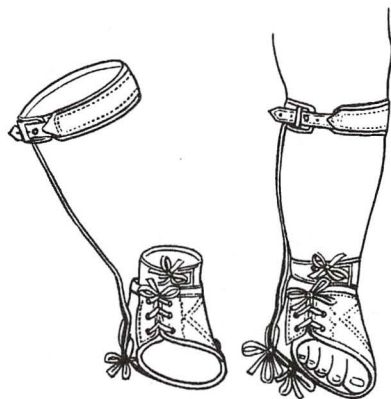


图 57-14 矫形足托

2. 手术治疗 非手术治疗效果不满意或畸形复发者,可考虑手术治疗。手术年龄以6~18个月为宜。大多数采用软组织手术,主要是软组织松解和肌力平衡。常用的手术方法有:①跟腱延长术;②足内侧挛缩组织松解术;③跖腱膜切断术;④踝关节后方关节囊切开术。术后长腿管型石膏固定2~3个月。

一般认为10岁以前不宜做骨性手术,以免损伤骨骺,影响发育。10岁以上仍有明显畸形者,可考虑通过截骨来达到矫正足部畸形的目的,如三关节融合术(跟距、距舟、跟骰三个关节的截骨融合)及其他截骨手术(图57-15)。

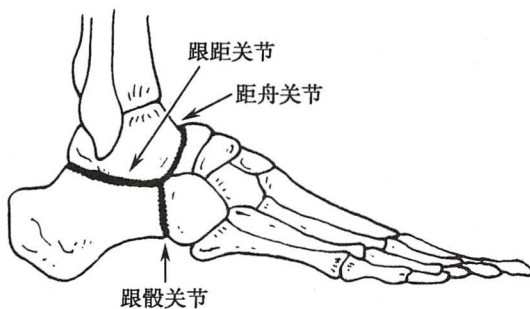


图 57-15 足三关节融合术

## 第二节 姿态性畸形

### 一、平足症

平足症(flat foot)又称扁平足,是指先天性或姿态性导致足弓低平或消失,患足外翻,站立、行走时足弓塌陷,出现疲乏或疼痛症状的一种足畸形。通常分为姿态性平足症和僵硬性平足症两种。

【应用解剖】足由7块跗骨、5块跖骨和14块趾骨组成,形成纵弓和横弓。纵弓分成内、外两部分(图57-16),内侧纵弓由跟骨、距骨、舟骨、第1、2、3楔骨及第1、2、3跖骨组成。内侧纵弓较高,活动度较大。外侧纵弓由跟骨、骰骨和外侧两跖骨组成,此弓较低,在负重时消失,所以足的外侧是承载身体重力的主要部分。横弓是由骰骨及3块楔骨及跖骨组成(图57-17),其最高点位于楔骨及骰骨,称后横弓。跖骨头处称为前横弓,在第2、3、4跖骨头处较高,增强足前部的承重力和弹力。

维持足弓的韧带有:①跟舟跖侧韧带;②跖侧长、短韧带;③跖腱膜;④内侧三角韧带;⑤背侧和跖侧骨间韧带及跖骨头横韧带。

维持足弓的小腿肌有:①胫后肌,限制足前部外展外翻,是维持足内侧纵弓及后横弓的主要结构

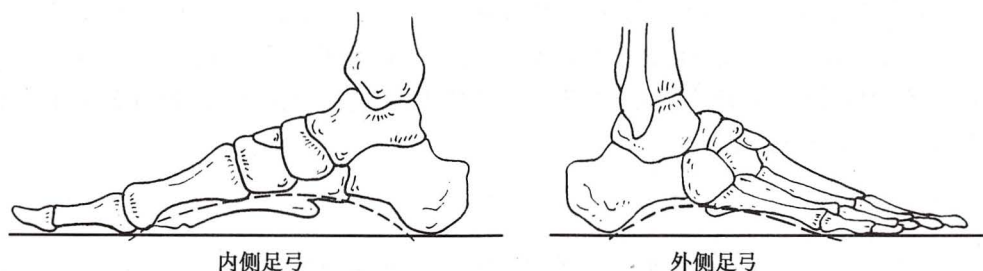


图 57-16 足纵弓

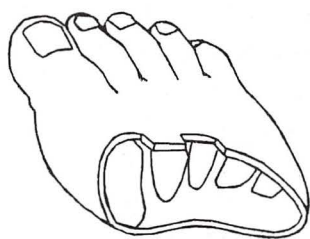


图 57-17 足横弓

之一；②胫前肌，维持足内侧纵弓，防止下陷；③腓骨长肌，主要维持足后横弓；④趾长屈肌和拇长屈肌亦有维持足纵弓的作用；⑤腓肠肌，于胫骨下 1/3 参与组成跟腱，附着于跟骨结节的后上偏内侧，主要限制踝关节背屈及跟骨外翻。

**【病因】**平足症病因分先天性及后天性。先天性因素：足骨、韧带或肌肉等发育异常，如：①足舟骨结节过大；②足副舟骨或副骰未融合；③跟骨外翻；④垂直距骨；⑤先天性足部韧带、肌松弛。后天性因素：①长期负重站立，体重增加，长途跋涉过度疲劳，维持足弓肌肉、韧带、关节囊及腱膜等软组织逐渐衰弱，足弓逐渐低平；②长期患病卧床，缺乏锻炼，肌萎缩，张力减弱，负重时足弓下陷；③穿鞋不当，鞋跟过高，长期体重前移，跟骨向前下倾斜，足纵弓遭到破坏；④足部骨病，如类风湿性关节炎，骨关节结核等；⑤脊髓灰质炎足内外在肌力失衡后遗留平足症。

**【病理】**根据软组织的病理改变程度不同，分为柔韧性平足症 (flexible flatfoot) 即姿态性平足症，僵硬性平足症 (rigid flatfoot) 即痉挛性平足症。柔韧性平足症比较常见，软组织虽然松弛，但仍保持一定的弹性，负重时足扁平，除去承受的重力，足可立即恢复正常，长期治疗效果满意。僵硬性平足症多数由于骨联合 (包括软骨性及纤维性联合) 所致，手法不易矫正。足跗关节间跖面突出，足弓消失，跟骨外翻，双侧跟腱呈八字形，距骨头内移，呈半脱位，距骨内侧突出，有时合并腓骨长、短肌及第 3 腓骨肌痉挛。严重的先天性平足症，距骨极度下垂，纵轴几乎与胫骨纵轴平行，足舟骨位于距骨头上。足前部背伸，跟骰关节外侧皮肤松弛，足外侧形成皮肤皱褶。

**【临床表现】**早期症状为踝关节前内侧疼痛，长时间站立或步行加重，休息减轻。站立位足跟外翻，足内缘饱满，足纵弓低平或消失，舟骨结节向内侧突出，足印明显肥大 (图 57-18)。X 线检查侧位足纵弓明显低平塌陷，跟、舟、骰、距骨关系失常。严重者跗骨骨关节炎形成。

**【治疗】**预防为主，当平足合并有疼痛等症状时，才需要治疗。对于柔韧性平足症，可采用非手术治疗方法：①功能锻炼，如用足趾行走，屈趾运动 (图 57-19)，提踵外旋运动；②穿矫形鞋或矫形鞋

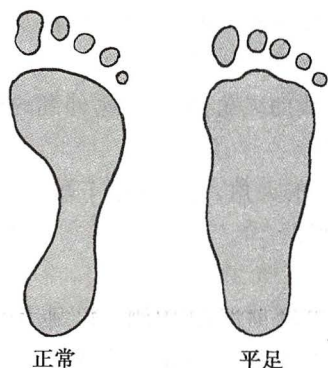


图 57-18 正常足及平足足印图

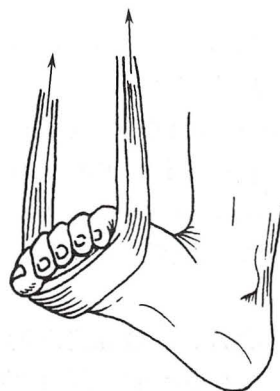


图 57-19 足趾屈曲运动

垫:要求鞋底跟部及弓腰要窄,鞋帮要紧,鞋底腰部内侧半垫高2~3mm,目的为恢复内纵弓,托起距骨头。僵硬性平足症,康复治疗及矫形鞋不易奏效。可全麻下内翻手法矫正畸形后,石膏靴固定足于内翻内收位,5~6周后拆除石膏改穿平足矫形鞋。手法矫正失败者或畸形严重者,可做跟骨内移截骨、距下关节融合或三关节融合等手术。

## 二、踇外翻

踇外翻(hallux valgus),俗称“大脚骨”,是一种常见的踇趾向足外侧倾斜、第一跖骨内收的前足畸形(图 57-20)。

【病因】多与遗传及穿鞋不适有关,80%以上有家族史,女性多见。足部楔骨间和跖骨间有坚强的韧带连结,但内侧楔骨与第1跖骨的连接比其他楔骨与跖骨的连接弱。若站立过久,行走过多,经常穿高跟或尖头鞋时,内侧楔骨和跖骨承受压力超过25%,促使第1跖骨向内移位,引起足纵弓和横弓塌陷。踇趾因踇收肌和踇长伸肌牵拉向外移,第1、2跖骨间的夹角加大(图 57-21)。第1跖骨头在足内侧形成一骨赘,外翻逐渐加重,第2趾被第1趾挤向背侧,趾间关节屈曲,形成锤状趾。

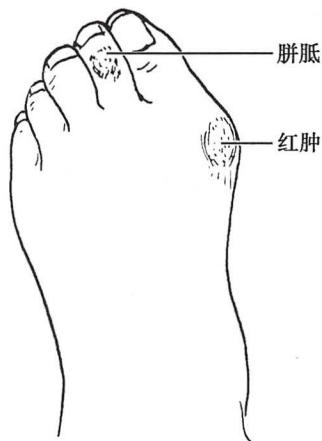

图 57-20 踇外翻图

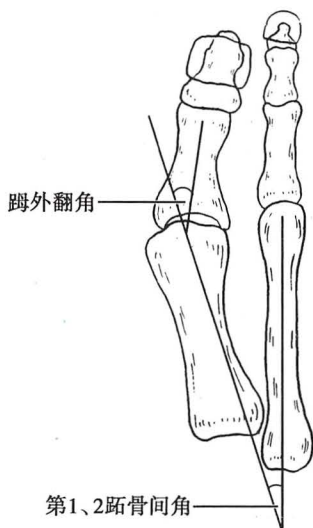


图 57-21 踇趾外翻角及第1、2跖骨间的夹角

【临床表现】多见于中老年女性,常呈对称性。踇趾的跖趾关节轻度半脱位,内侧关节囊附着处因受牵拉,可有骨赘形成。第1跖骨头的突出部分,因长期受鞋帮的摩擦,局部皮肤增厚,并可在该处皮下产生滑囊,如红肿发炎,则成为滑囊炎(图 57-22)。严重者踇趾的跖趾关节可产生骨关节炎,引起疼痛。第2、3跖骨头跖面皮肤因负担加重,形成胼胝。第2趾近侧趾骨间关节处背侧皮肤因与鞋帮摩擦可形成胼胝或鸡眼。

【影像学检查】为进一步了解病情,明确诊断及指导治疗,应摄负重足正位、侧位及籽骨轴位X线平片。

踇外翻角(hallux valgus angle):指第一跖骨与近节趾骨轴线的夹角,它反映踇外翻的程度。正常男性平均 $10.1^\circ$ ,女性平均 $10.6^\circ$ 。该角 $>15^\circ$ 为异常(图 57-21)。

第1、2跖骨间角(intermetatarsal angle):指第1、2跖骨轴线的夹角,它反映第1跖骨内收的程度。正常男性平均 $8.3^\circ$ ,女性平均 $9.9^\circ$ 。该角 $>10^\circ$ 为异常(图 57-21)。

### 【治疗】

1. 非手术治疗 对畸形轻,症状不重者可行非手术治疗。穿前部宽松的鞋,以避免对趾内侧的挤压和摩擦。许多器具可用于防止踇外翻的发展。轻度外翻可在第1、2趾间应用硅胶分趾垫或分趾鞋袜,也可应用踇外翻矫形器(图 57-23)、矫形鞋或平足鞋垫矫正。

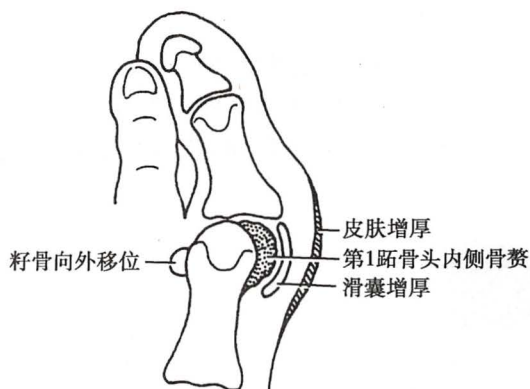


图 57-22 跖外翻形成跖囊炎及骨赘

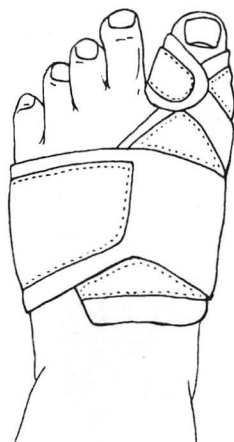

图 57-23 跖外翻矫形器

2. 手术治疗 保守治疗无效,疼痛及畸形严重者可手术治疗。手术治疗的目的是矫正畸形、减轻疼痛、恢复美观外形。据文献报道,跖外翻的手术方法多达百种以上,各有利弊。主要分为软组织手术(McBride 手术为代表)、截骨矫形手术(如 Mayo 手术和 Kellel 手术)、软组织结合截骨矫形手术(如 Chevron 截骨术)等。近年来,有报道行跖趾人工关节置换重建术。

### 三、脊柱侧凸

脊柱侧凸(scoliosis)是指脊柱的一个或数个节段向侧方弯曲,或伴有椎体旋转的脊柱畸形。国际脊柱侧凸研究学会对脊柱侧凸定义如下:应用 Cobb 法测量站立正位 X 线平片的脊柱侧方弯曲,如角度大于  $10^\circ$  则定义为脊柱侧凸。

【分类】脊柱侧凸分为两大类,即非结构性脊柱侧凸和结构性脊柱侧凸。

1. 非结构性脊柱侧凸 非结构性侧凸指脊柱及其支持组织无内在的固有改变,在侧方弯曲像或牵引像上畸形可矫正,针对病因治疗后,脊柱侧凸即能消除。非结构性脊柱侧凸可由下列原因引起:①姿势性脊柱侧凸;②癥症性脊柱侧凸;③神经根受刺激:椎间盘突出、肿瘤;④炎症;⑤下肢不等长;⑥髋关节挛缩。

2. 结构性脊柱侧凸 结构性脊柱侧凸是指伴有旋转的、结构固定的侧方弯曲,即侧弯不能通过平卧或侧方弯曲自行矫正,或虽矫正但无法维持,受累的椎体被固定于旋转位。结构性侧凸根据病因可分为:①特发性脊柱侧凸;②先天性脊柱侧凸;③神经肌肉型脊柱侧凸;④神经纤维瘤病合并脊柱侧凸;⑤间充质病变合并脊柱侧凸;⑥骨软骨营养不良合并脊柱侧凸;⑦代谢性障碍合并脊柱侧凸;⑧其他原因导致侧凸等。

(1) 特发性脊柱侧凸(idiopathic scoliosis, IS):为最常见的脊柱侧凸,原因不明,约占脊柱侧凸总数的 75%~80%。好发于青少年,女性多见。根据其发病年龄又分为:①婴儿型(0~3 岁);②少儿型(4~10 岁);③青少年型(11~18 岁);④成人型(>18 岁)。

(2) 先天性脊柱侧凸(congenital scoliosis):根据脊柱发育障碍分三种类型:①形成障碍,包括半椎体和楔形椎。②分节不良,包括单侧未分节形成骨桥和双侧未分节(阻滞椎,block vertebrae)两种。③混合型:椎体形成障碍合并分节不良。

【病理】各种类型的脊柱侧凸的病因虽然不同,但是其病理变化相似。

1. 脊柱结构的改变 侧凸椎体凹侧楔形变,并出现旋转,主侧弯的椎体向凸侧旋转,棘突向凹侧旋转,凹侧椎弓根变短、变窄,椎板略小于凸侧。棘突向凹侧倾斜,使凹侧椎管变窄,凹侧小关节增厚并硬化而形成骨赘。

2. 椎间盘、肌肉及韧带的改变 凹侧椎间隙变窄,凸侧增宽,凹侧的小肌肉可见轻度挛缩。

3. 肋骨的改变 椎体旋转导致凸侧肋骨移向背侧,使后背部突出,形成隆凸,严重者形成“剃刀背”(razor-back)。凸侧肋骨互相分开,间隙增宽。凹侧肋骨互相挤在一起,并向前突出,形成胸部不对称。

4. 内脏的改变 严重胸廓畸形使肺脏受压变形,严重者可引起肺源性心脏病。

【临床表现】 早期畸形不明显,常不引起注意。生长发育期,侧凸畸形发展迅速,可出现身高不及同龄人,双肩不等高,胸廓不对称。侧凸畸形严重者可出现“剃刀背”畸形,影响心肺发育,出现神经系统牵拉或压迫的相应症状(图 57-24)。

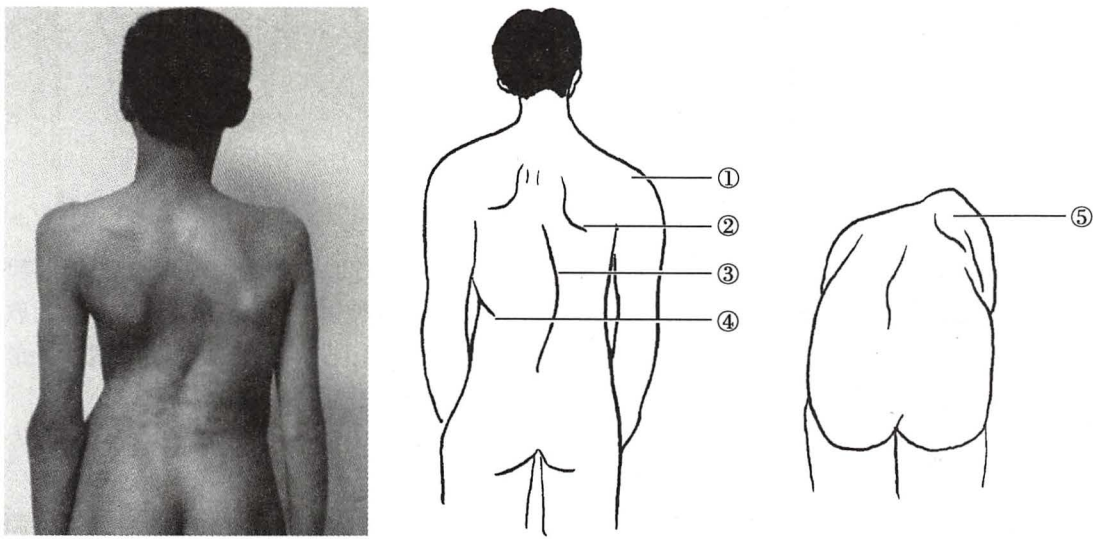


图 57-24 脊柱侧凸外观

①两肩不等高 ②两侧肩胛骨不等高 ③脊柱偏离中线 ④一侧腰部皱褶皮纹 ⑤前弯时两侧背部不对称,形成“剃刀背”

1. 体格检查 应充分显露,检查者从前方、后方及两侧仔细观察。注意皮肤有无色素沉着或皮下组织肿物,背部有无异常毛发及囊性物。注意乳房发育情况,胸廓是否对称。让病人向前弯腰,观察其背部是否对称,若一侧隆起,说明肋骨及椎体旋转畸形。注意观察两肩对称情况。沿 C<sub>7</sub> 棘突置铅垂线,测量臀部裂缝至垂线的距离,观察躯干是否失代偿。检查脊柱活动范围和神经系统,同时测量病人身高和体重。

2. 辅助检查

(1) X 线检查

1) 站立位脊柱全长正侧位像:是诊断脊柱侧凸的基本方法。摄片时病人必须直立位,因卧位时肌肉松弛会导致侧凸的真实度数减小。摄片范围应包括整个脊柱(图 57-25)。

2) 仰卧位最大左右弯曲位(bending)像、重力悬吊位牵引(traction)像及支点反向弯曲(fulcrum)像均可了解侧凸脊柱的内在柔韧性,对指导治疗具有重要的价值。

3) 去旋转(Stagnara)像:对于严重侧凸、尤其伴有后凸、椎体旋转严重的病人,普通 X 线平片很难看清肋骨、横突及椎体的畸形情况,需要拍摄去旋转像,以全面了解侧凸椎体的结构。

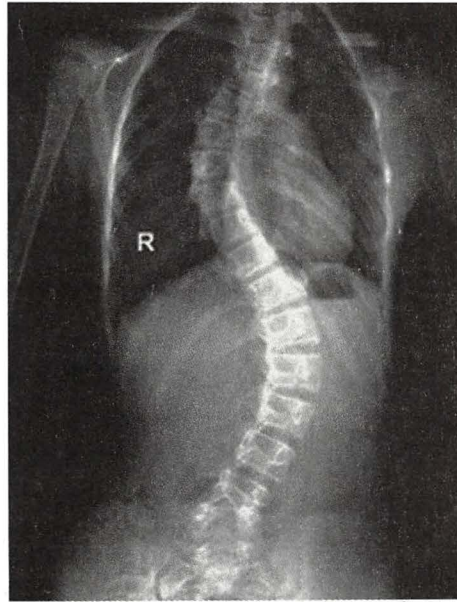


图 57-25 站立位脊柱全长正位 X 线平片



4) 脊柱侧凸的 X 线测量:①Cobb 法:最常用,上端椎上缘的垂线与下端椎下缘的垂线的交角即为 Cobb 角(图 57-26);②Ferguson 法:很少用,用于测量轻度脊柱侧凸( $<50^\circ$ ),为上、下端椎的中心与顶椎中心连线的交角。

5) 椎体旋转度的测量:通常采用 Nash-Moe 法(图 57-27)。根据正位 X 线平片上椎弓根的位置,将其分为 5 度。0 度,椎弓根对称;Ⅰ度,凸侧椎弓根移向中线,但未超过第一格,凹侧椎弓根变小;Ⅱ度,凸侧椎弓根已移至第 2 格,凹侧椎弓根消失;Ⅲ度,凸侧椎弓根移至中央,凹侧椎弓根消失;Ⅳ度,凸侧椎弓根越过中线,靠近凹侧。

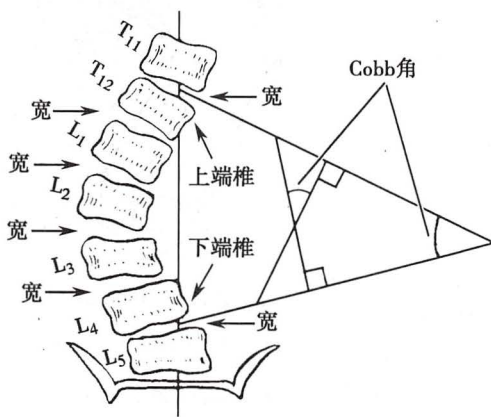


图 57-26 Cobb 法脊柱侧凸 X 线测量

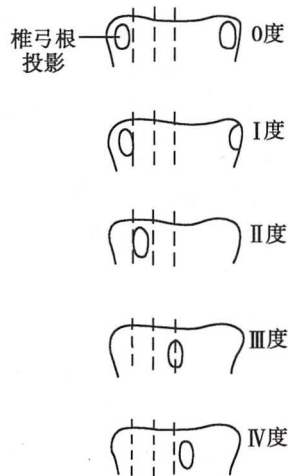


图 57-27 椎体旋转度测量法

## (2) 特殊影像学检查

1) 脊髓造影:脊柱侧凸不仅要了解脊柱或椎骨畸形,同时要了解椎管内有无并存的畸形。脊髓造影有助于了解与骨性畸形同时存在的神经系统畸形。

2) CT:对脊椎、脊髓、神经根病变的诊断具有明显的优越性,尤其对普通 X 线显示不清的部位(枕颈、颈胸段等)更为突出,能清晰地显示椎骨、椎管内、椎旁组织的细微结构。特别是作脊髓造影 CT(CTM),可以了解椎管内的真实情况以及骨与脊髓、神经的关系,为手术治疗提供参考资料。脊柱 CT 三维重建可更加直观地显示畸形结构,对术中置钉、截骨提供重要影像信息。

3) MRI:对椎管内病变分辨力强,不仅提供病变部位、范围,对其性质如水肿、压迫、血肿、脊髓畸形、变性等分辨力优于 CT,但对骨性结构显影尚不如 CT。

(3) 肺功能检查:脊柱侧凸病人的常规检查。脊柱侧凸病人的肺总量和肺活量减少,而残气量多正常,肺活量的减少与脊柱侧凸的严重程度相关。

(4) 电生理检查:对了解脊柱侧凸病人是否合并神经、肌肉系统障碍有重要意义。

1) 肌电图检查:肌电图可以了解运动单位的状态,评定及判断神经、肌肉功能。

2) 神经传导速度测定:神经传导速度可分为运动传导速度与感觉传导速度。传导速度测定的影响因素较多,如为单侧病变,应以健侧为对照。

3) 诱发电位检查:体感诱发电位(SEP)通过对感觉功能的检查判断脊髓神经损伤程度,对评估或观察治疗效果有一定的实用价值。

4) 术中脊髓监测:术中脊髓监测能够给手术医生提供准确可靠的资料,对保证病人术中的安全性和降低神经功能损伤的发生及改善手术预后是非常重要的。近年来,该技术越来越成熟,应用也越来越广泛,国际上已成为常规。主要的脊髓监测技术有三种:①体感诱发电位(SEP),用以判断脊髓感觉传导通路的功能;②运动诱发电位(MEP),用以判断运动传导通路的功能;③脊神经所支配肌肉的肌电监测(EMG),用于监测脊神经的牵拉损伤。

(5) 发育成熟度的鉴定:成熟度的评价在脊柱侧凸的治疗中尤为重要。必须根据生理年龄、实际年龄及骨龄来全面评估。主要包括以下几方面:

1) 第二性征:男孩的声音改变,女孩的月经初潮,乳房及阴毛的发育等。

2) 骨龄:①手腕部骨龄:20 岁以下病人可以拍摄手腕部 X 线平片,有助于判断病人的骨龄。②Risser 征:髂骨骨骺环由髂前上棘向髂后上棘依次出现,Risser 征是将髂前上棘至髂后上棘骺环的总长度分为四等份,未出现者为 0,仅出现 1/4 者为 I 度,出现 2/4 为 II 度,出现 3/4 为 III 度,完全出现为 IV 度,髂嵴骨骺与髂骨融合为 V 度(图 57-28)。③椎体骺环:侧位 X 线平片上骨骺环与椎体融合,说明脊柱停止生长,为骨成熟的重要体征。④髌白 Y 形软骨。如果髌白 Y 形软骨闭合,说明脊柱生长接近停止。

**【治疗】** 脊柱侧凸的治疗目的:①矫正畸形;②获得稳定;③维持平衡;④减缓或阻止进展。对于不同类型的脊柱侧凸,其治疗原则与方法也不尽相同。下面以青少年特发性脊柱侧凸治疗方法为例进行介绍,包括观察随访、支具治疗、手术治疗。

### 1. 非手术治疗

(1) 观察随访:适用于侧凸小于  $20^{\circ}$  的病人。主要目的是观察脊柱畸形是否发展。每 4~6 个月复诊 1 次,常规行站立位脊柱全长正侧位片检查。

(2) 支具治疗:是进展型特发性脊柱侧凸唯一有效的非手术疗法。适应证为生长期儿童  $20^{\circ} \sim 40^{\circ}$  的柔软性侧凸。一般根据病人身材量体定做支具。每天需佩戴 16~23 小时,直至骨骼发育成熟。定期复查站立位脊柱全长正侧位片,按时调整或更换支具。女孩应佩戴至初潮后 2 年、Risser 征 IV 度;男孩佩戴至 Risser 征 V 度,然后可逐渐停止支具治疗,继续随访数年,如支具控制无效,侧凸角度超过  $40^{\circ} \sim 50^{\circ}$ ,应行手术治疗。

2. 手术治疗 严重或进展型脊柱侧凸通常需要手术治疗。手术治疗的适应证:①支具治疗无效;②生长期儿童侧凸不断加重;③脊柱失平衡;④明显外观畸形。手术主要分两个方面:侧凸矫形和脊柱融合。矫形方法可分前路矫形和后路矫形,有时需前后路复合手术。脊柱融合的目的是保持矫形效果,维持脊柱的稳定。随着影像学、材料学及解剖学等相关学科的发展,脊柱侧凸的手术治疗在分型、椎弓根钉技术、非融合技术、脊柱截骨技术、胸腔镜微创技术等方面都取得了长足的进步。脊柱侧凸的矫正已经发展到三维矫形、三维固定的新水平。

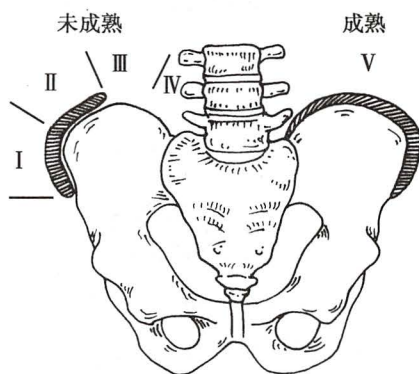


图 57-28 Risser 征测量法

(武 汉)

# 第五十八章 骨折概论



## 第一节 骨折的定义、成因、分类及移位

【定义】骨折(fracture)——骨的完整性和连续性中断。

【成因】骨折是由创伤和骨骼疾病所致,后者如骨髓炎、骨肿瘤所致的骨质破坏,受轻微外力即发生的骨折,称为病理性骨折。临床上以创伤性骨折多见。

1. 直接暴力 暴力直接作用于受伤部位造成骨折,常伴有不同程度的软组织损伤。如小腿受到撞击,于撞击处发生胫腓骨骨干骨折(图 58-1)。

2. 间接暴力 力量通过传导、杠杆、旋转和肌收缩使肢体远端因作用力和反作用力的关系发生骨折。如跌倒时以手掌撑地,因其上肢与地面的角度不同,暴力向上传导,可致桡骨远端骨折(图 58-2)。骤然跪倒时,股四头肌猛烈收缩,可致髌骨骨折(图 58-3)

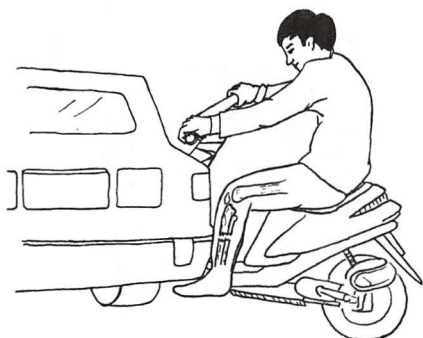


图 58-1 直接暴力致小腿发生胫腓骨骨干骨折

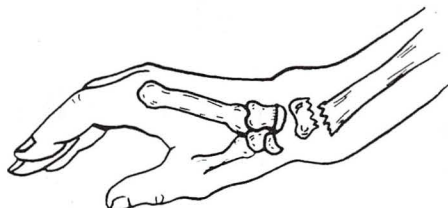


图 58-2 间接暴力致桡骨远端骨折

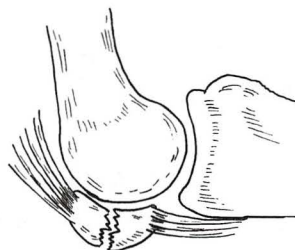
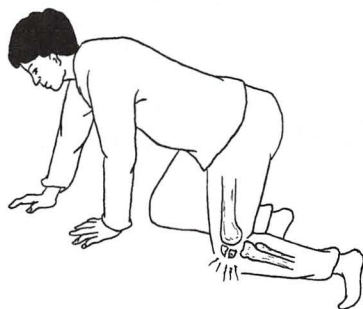


图 58-3 间接暴力致髌骨骨折

3. 疲劳性骨折(fatigue fracture) 长期、反复、轻微的直接或间接损伤可致肢体某一特定部位骨折,如远距离行军易致第 2、3 跖骨及腓骨下 1/3 骨干骨折,称为疲劳性骨折,也可称为应力性骨折(stress fracture)。

【分类】

1. 根据骨折处皮肤、黏膜的完整性分类

(1) 闭合性骨折(closed fracture):骨折处皮肤或黏膜完整,骨折端不与外界相通。

(2) 开放性骨折(open fracture):骨折处皮肤或黏膜破裂,骨折端与外界相通(图 58-4)。骨折处的创口可由刀伤、枪伤由外向内形成,亦可由骨折尖端刺破皮肤或黏膜从内向外所致。耻骨骨折伴膀胱或尿道破裂,尾骨骨折致直肠破裂均属开放性骨折。

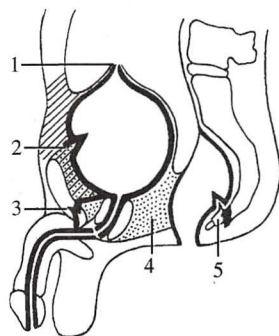


图 58-4 开放性骨折示意图

1. 充盈的膀胱及覆盖其上的腹膜破裂后,尿液可流入腹腔,引起腹膜炎
2. 腹膜外膀胱破裂后,尿液流入耻骨后间隙(斜线示意)
3. 耻骨骨折伴有后尿道破裂
4. 尿液外渗浸润耻骨后直肠前间隙(小黑点示意)
5. 尾骨骨折可引起直肠破裂

2. 根据骨折的程度和形态分类 按骨折线的方向及形态可分为(图 58-5):

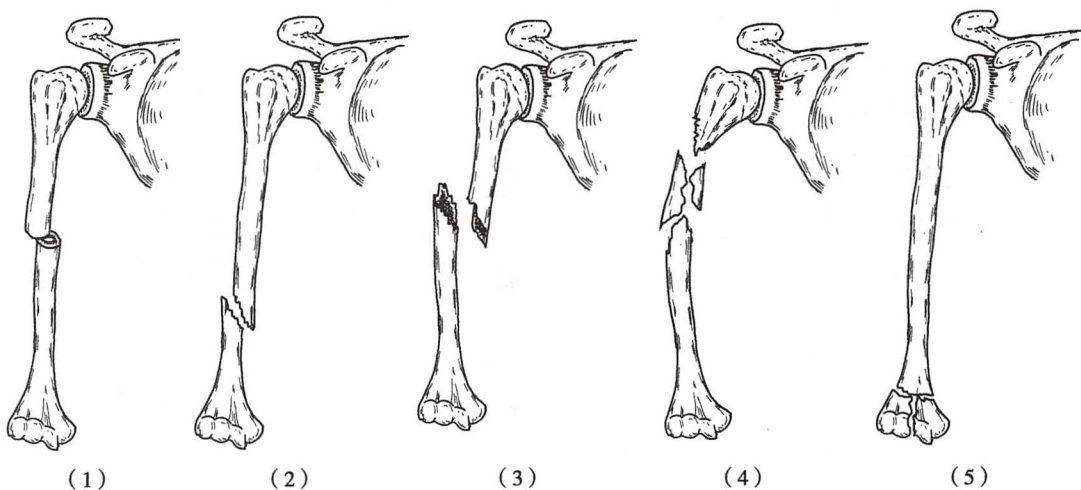


图 58-5 肱骨骨折不同的分类示意图

(1)横形骨折 (2)斜形骨折 (3)螺旋形骨折 (4)粉碎性骨折 (5)T形骨折

(1) 横形骨折:骨折线与骨干纵轴接近垂直。

(2) 斜形骨折:骨折线与骨干纵轴呈一定角度。

(3) 螺旋形骨折:骨折线呈螺旋状。

(4) 粉碎性骨折:骨质碎裂成三块以上。

(5) 青枝骨折:发生在儿童的长骨,受到外力时,骨干变弯,但无明显的断裂和移位。

(6) 嵌插骨折:骨折片相互嵌插,多见于股骨颈骨折,即骨干的密质骨嵌入松质骨内(图 58-6)。

(7) 压缩性骨折:松质骨因外力压缩而变形,多见于脊椎骨的椎体部分(图 58-7)。

(8) 骨骺损伤:骨折线经过骨骺,且断面可带有数量不等的骨组织,被 Salter 和 Harris 分为 5 型(图 58-8)。

3. 根据骨折端稳定程度分类

(1) 稳定性骨折(stable fracture):骨折端不易发生移位的骨折,如裂缝骨折、青枝骨折、横形骨折、压缩性骨折、嵌插骨折等。

(2) 不稳定性骨折(unstable fracture):骨折端易发生移位的骨折,如斜形骨折、螺旋形骨折、粉碎性骨折等。

骨折端移位:大多数骨折均有不同程度的移位,常见有以下五种:①成角移位:两骨折端的纵轴线交叉形成前、后、内、外成角;②缩短移位:两骨折端相互重叠或嵌插,使其缩短;③旋转移位:远侧骨折端围绕骨之纵轴旋转;④侧方移位:以近侧骨折端为准,远侧骨折端向前、后、内、外的侧方移位;⑤分离移位:两骨折端在纵轴上相互分离,形成间隙(图 58-9)。

造成各种不同移位的影响因素为:①外界直接暴力的作用方向;②不同部位的骨折由于肌肉的牵拉(图 58-10);③不恰当的搬运。

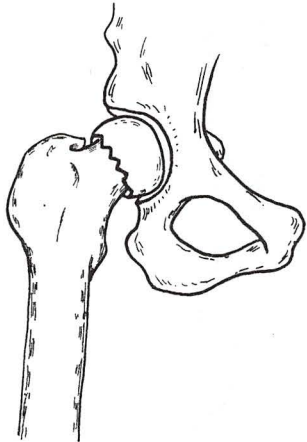


图 58-6 股骨颈嵌插骨折(完全骨折)

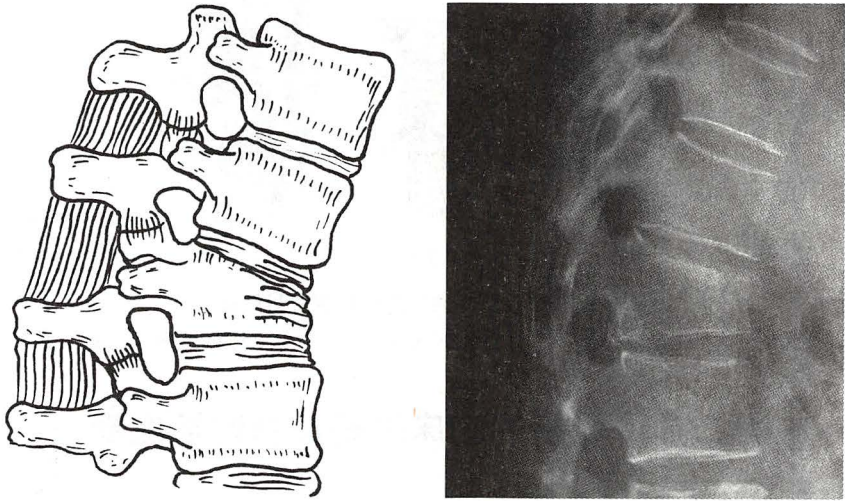


图 58-7 椎体压缩骨折

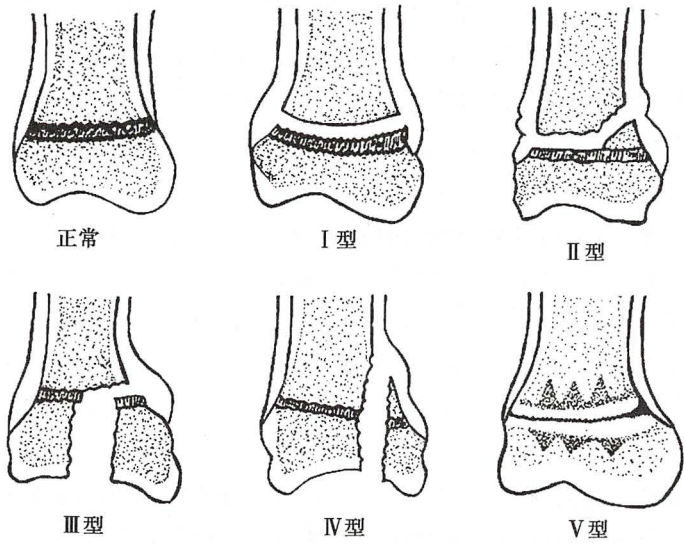


图 58-8 不同类型骨骺损伤



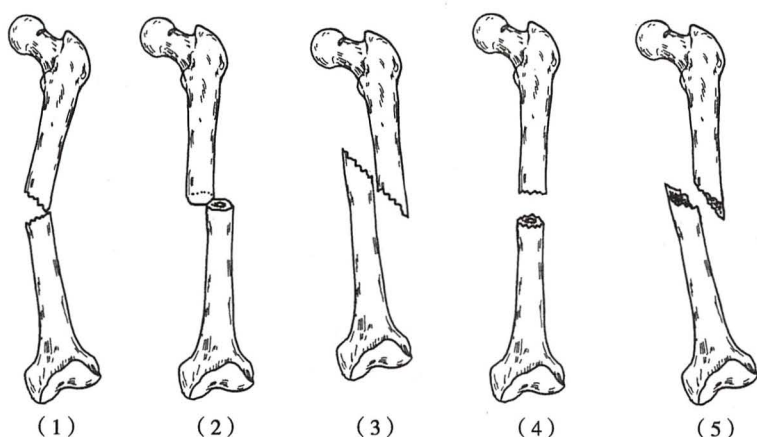


图 58-9 骨折端不同的移位

(1)成角移位 (2)侧方移位 (3)短缩移位 (4)分离移位 (5)旋转移位

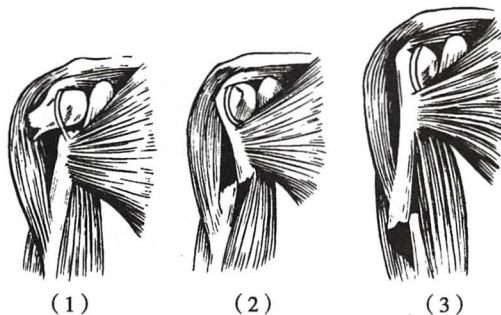


图 58-10 因骨折两端肌肉牵拉造成骨折移位

(1)骨折在胸大肌止点之上 (2)骨折在胸大肌止点之下 (3)骨折在三角肌止点之下

## 第二节 骨折的临床表现及影像学检查

**【临床表现】** 大多数骨折一般只引起局部症状,严重骨折和多发性骨折可导致全身性反应。

### 1. 全身表现

(1) 休克:骨折所致的出血是主要原因,特别是骨盆骨折、股骨骨折和多发性骨折,其出血量大者可达 2000ml 以上。严重的开放性骨折或并发重要内脏器官损伤时亦可导致休克甚至死亡。

(2) 发热:骨折后一般体温正常,出血量较大的骨折,如股骨骨折、骨盆骨折、血肿吸收时可出现低热,但一般不超过 38℃。开放性骨折,出现高热时,应考虑感染的可能。

### 2. 局部表现

(1) 骨折的一般表现:为局部疼痛、肿胀和功能障碍。骨折时,骨髓、骨膜以及周围组织血管破裂出血,在骨折处形成血肿,以及软组织损伤所致水肿,致病肢严重肿胀,甚至出现张力性水泡和皮下瘀斑,由于血红蛋白的分解,可呈紫色、青色或黄色。骨折局部出现剧烈疼痛,特别是移动病肢时加剧,伴明显压痛。局部肿胀或疼痛使病肢活动受限,若为完全性骨折,可使受伤肢体活动功能完全丧失。

#### (2) 骨折的特有体征

1) 畸形:骨折端移位可使病肢外形发生改变,主要表现为缩短、成角或旋转畸形。

2) 异常活动:正常情况下肢体不能活动的部位,骨折后出现异常活动。

3) 骨擦音或骨擦感:骨折后,两骨折端相互摩擦时,可产生骨擦音或骨擦感。

具有以上三个骨折特有体征之一者,即可诊断为骨折。但有些骨折如裂缝骨折、嵌插骨折、脊柱骨折及骨盆骨折,没有上述三个典型的骨折特有体征,应常规进行X线平片检查,必要时行CT或MRI检查,以便确诊。

**【骨折的X线检查】** 首选且常规进行X线检查。即使临床上已表现为明显骨折者,X线平片检查也很有必要,可以帮助了解骨折的类型和骨折端移位情况,对于骨折的治疗具有重要指导意义。

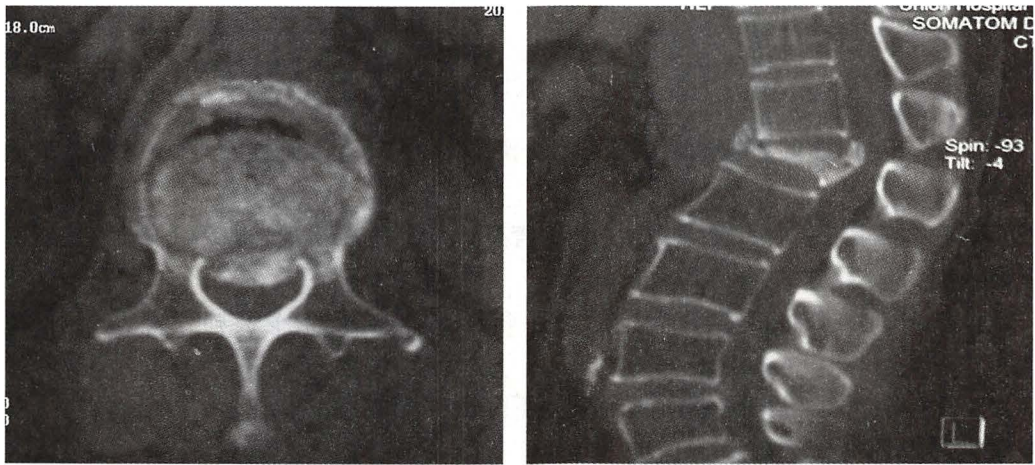


图 58-11 CT 显示椎体爆裂骨折, 骨折碎片突入椎管

X线检查应拍摄包括邻近一个关节在内的正、侧位片,必要时拍摄特殊位置的X线平片。如掌骨和跖骨应拍正位及斜位片,跟骨拍侧位和轴位片,腕舟骨拍正位和蝶位片,寰枢椎拍张口位片。有些轻微的裂缝骨折,急诊拍片未见明显骨折线,应于伤后2周拍片复查。此时,骨折断端的吸收常可出现骨折线,如腕舟状骨骨折,股骨颈嵌入骨折。

**【骨折的CT检查】** 对早期、不典型病例以及复杂的解剖部位,X线在确定病变部位和范围上受到限制。CT尤其是三维CT以其分辨率高、无重叠和图像后处理的优点,弥补了传统X线检查的不足。骨和关节解剖部位越复杂或常规X线越难以检查的部位,CT越能提供更多的诊断信息,如骨盆、髌、髌骨、髌髌关节、胸骨、脊柱等部位的骨折。CT能清晰地显示椎体爆裂骨折碎裂的后方骨片突入椎管的情况(图58-11)。

**【骨折的MRI检查】** 磁共振所获得的图像清晰,精细,分辨率高,对比度好,信息量大,特别对软组织层次的显示和观察椎体周围韧带、脊髓损伤情况和椎体挫伤较好。行横轴位、矢状位及冠状位或任意断层扫描,可以清晰显示椎体及脊髓损伤情况,并可观察椎管内是否有出血,还可以发现X线平片及CT未能发现的隐匿性骨折并确定骨挫伤的范围(图58-12)。

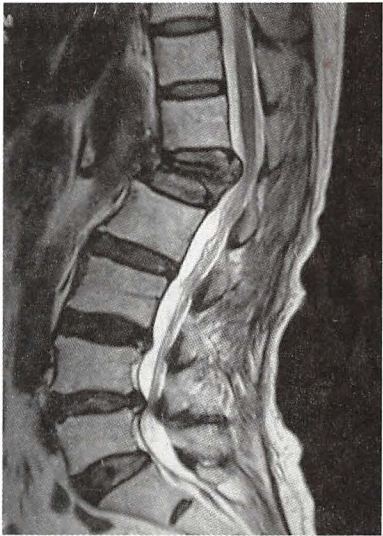

图 58-12 MRI 检查示 L<sub>1</sub> 椎体压缩性骨折合并脊髓损伤

### 第三节 骨折的并发症

在一些复杂的损伤中,有时骨折本身并不重要,重要的是骨折伴有或所致重要组织或脏器损伤,常引起严重的全身反应,甚至危及生命。骨折治疗过程中出现的一些并发症,将严重影响骨折的治疗



效果,应特别注意加以预防并及时予以正确处理。

### (一) 早期并发症

1. 休克 严重创伤、骨折引起大出血或重要器官损伤所致。

2. 脂肪栓塞综合征(fat embolism syndrome) 发生于成人,是由于骨折处髓腔内血肿张力过大,骨髓被破坏,脂肪滴进入破裂的静脉窦内,可引起肺、脑脂肪栓塞。同时,在肺灌注不良时,肺泡膜细胞产生脂肪酶,使脂肪栓子中的中性脂肪小滴水解成甘油与游离脂肪酸,释放儿茶酚胺,损伤毛细血管壁,使富含蛋白质的液体漏至肺间质和肺泡内,发生肺出血、肺不张和低血氧。临床上出现呼吸功能不全、发绀,胸片显示广泛性肺实变。动脉低血氧可致烦躁不安、嗜睡,甚至昏迷和死亡。

### 3. 重要内脏器官损伤

(1) 肝、脾破裂:严重的下胸壁损伤,除可致肋骨骨折外,还可能引起左侧的脾和右侧的肝破裂出血,导致休克。

(2) 肺损伤:肋骨骨折时,骨折端可使肋间血管及肺组织损伤,出现气胸、血胸或血气胸,引起严重的呼吸困难。

(3) 膀胱和尿道损伤:由骨盆骨折所致,尿外渗引起下腹部、会阴区疼痛、肿胀以及血尿、排尿困难。

(4) 直肠损伤:可由骶尾骨骨折所致,而出现下腹部疼痛和直肠内出血。

### 4. 重要周围组织损伤

(1) 重要血管损伤:常见的有股骨髁上骨折,远侧骨折端可致腘动脉损伤;胫骨上段骨折可致胫前或胫后动脉损伤;伸直型肱骨髁上骨折,近侧骨折端易造成肱动脉损伤(图 58-13)。

(2) 周围神经损伤:特别是在神经与骨紧密相邻的部位,如肱骨中、下1/3交界处骨折极易损伤紧贴肱骨行走的桡神经。

(3) 脊髓损伤:为脊柱骨折和脱位的严重并发症,多见于脊柱颈段和胸腰段,导致脊髓神经损伤平面以下瘫痪。

5. 骨筋膜室综合征(osteofascial compartment syndrome) 即由骨、骨间膜、肌间隔和深筋膜形成的骨筋膜室内肌肉和神经因急性缺血而产生的一系列早期综合征。常见于前臂掌侧和小腿,多由创伤骨折后血肿和组织水肿引起骨筋膜室内内容物体积增加,或外包扎过紧、局部压迫使骨筋膜室容积减小而导致骨筋膜室内压力增高所致。当压力达到一定程度可使供应肌肉的小动脉关闭,形成缺血—水肿—缺血的恶性循环,根据其缺血的不同程度而导致:①濒临缺血性肌挛缩:缺血早期,及时处理恢复血液供应后,可不发生或仅发生极小量肌肉坏死,可不影响肢体功能。②缺血性肌挛缩:较短时间或程度严重的不完全缺血,恢复血液供应后大部分肌肉坏死,形成挛缩畸形(即 Volkmann 缺血性肌挛缩),严重影响病肢功能。③坏疽:广泛、长时间完全缺血,大量肌肉坏死,常需截肢。如有大量毒素进入血液循环,还可致休克、心律失常和急性肾衰竭。

可根据以下四个体征确定诊断:①病肢感觉异常;②被动牵拉受累肌肉出现疼痛(肌肉被动牵拉试验阳性);③肌肉在主动屈曲时出现疼痛;④筋膜室即肌腹处有压痛。骨筋膜室综合征常并发肌红蛋白尿,治疗时应予以足量补液促进排尿,如果筋膜室压力大于 30mmHg,应及时行筋膜室切开减压手术。

### (二) 晚期并发症

1. 坠积性肺炎(hypostatic pneumonia) 主要发生于因骨折长期卧床不起的病人,特别是老年、体弱和伴有慢性病的病人,有时可危及生命。应鼓励功能锻炼,及早下床活动。

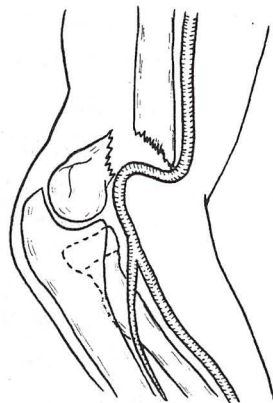


图 58-13 伸直型肱骨髁上骨折造成肱动脉损伤

2. 压疮 (decubitus) 严重创伤骨折,长期卧床不起,身体骨突起处受压,局部血液循环障碍,易形成压疮。常见部位有骶骨部、髋部、足跟部。特别是截瘫病人,由于失神经支配,缺乏感觉,局部血液循环更差,不仅更易发生压疮,而且发生后难以治愈,常成为全身感染的来源。

3. 下肢深静脉血栓形成 (deep vein thrombosis) 多见于骨盆骨折或下肢骨折,下肢长时间制动,静脉血回流缓慢,加之创伤所致血液高凝状态,易导致血栓形成。

4. 感染 (infection) 开放性骨折,特别是污染较重或伴有较严重的软组织损伤者,若清创不彻底,坏死组织残留或软组织覆盖不佳,导致骨外露,可能发生感染。处理不当可致化脓性骨髓炎。

5. 损伤性骨化 (traumatic myositis ossificans) 又称骨化性肌炎。由于关节扭伤、脱位或关节附近骨折,骨膜剥离形成骨膜下血肿,处理不当使血肿扩大,血肿机化并在关节附近软组织内广泛骨化,造成严重关节活动功能障碍。常见于肘关节。

6. 创伤性关节炎 (traumatic osteoarthritis) 关节内骨折,关节面遭到破坏,未能达解剖复位,骨愈合后使关节面不平整,长期磨损致使关节负重时出现疼痛。

7. 关节僵硬 (joint stiff) 病肢长时间固定,静脉和淋巴回流不畅,关节周围组织中浆液纤维性渗出和纤维蛋白沉积,发生纤维粘连,同时关节囊和周围肌肉挛缩,致使关节活动障碍。

8. 急性骨萎缩 (acute bone atrophy, Sudeck's atrophy) 即损伤所致关节附近的疼痛性骨质疏松,亦称反射性交感神经性骨营养不良。好发于手、足骨折后,典型症状是疼痛和血管舒缩紊乱。疼痛与损伤程度不一致,随临近关节活动而加剧,局部有烧灼感。由于关节周围保护性肌痉挛而致关节僵硬。血管舒缩紊乱可使早期皮温升高,水肿及汗毛、指甲生长加快,随之皮温低、多汗、皮肤光滑,汗毛脱落。手或足肿胀、僵硬、寒冷、略呈青紫达数月之久。

9. 缺血性骨坏死 (avascular osteonecrosis) 骨折可破坏某一骨折端的血液供应,从而该骨折端发生缺血性坏死。常见的有腕舟状骨骨折后近侧骨折端缺血性坏死,股骨颈骨折后股骨头缺血性坏死(图 58-14)。

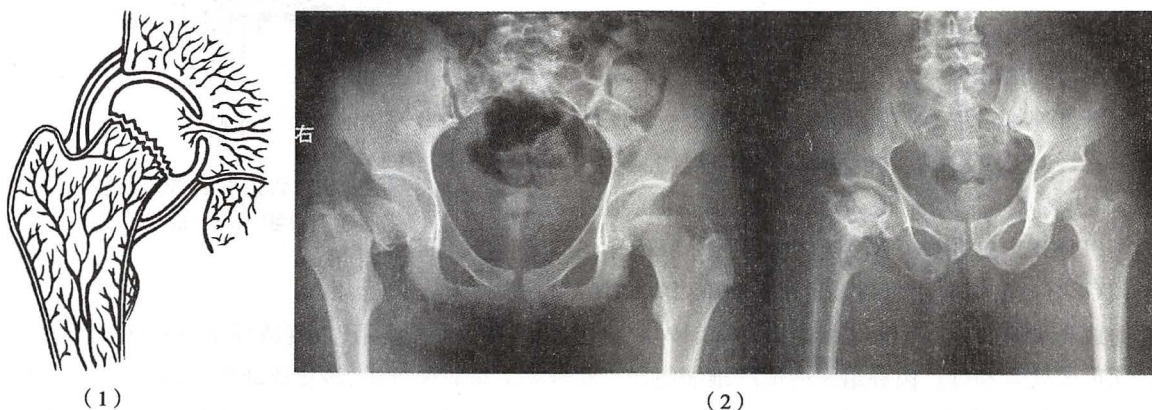


图 58-14 股骨颈骨折后股骨头缺血坏死

(1) 股骨颈血液供给及骨折示意图 (2) 股骨颈骨折继发股骨头缺血性坏死

10. 缺血性肌挛缩 (ischemic contracture) 是骨折最严重的并发症之一,是骨筋膜室综合征处理不当的严重后果。它可由骨折和软组织损伤直接导致,更常见的是由骨折处理不当造成,特别是外固定过紧。提高对骨筋膜室综合征的认识并及时予以正确处理,是防止缺血性肌挛缩发生的关键。一旦发生则难以治疗,效果极差,常致严重残疾。典型的畸形是爪形手或爪形足(图 58-15)。

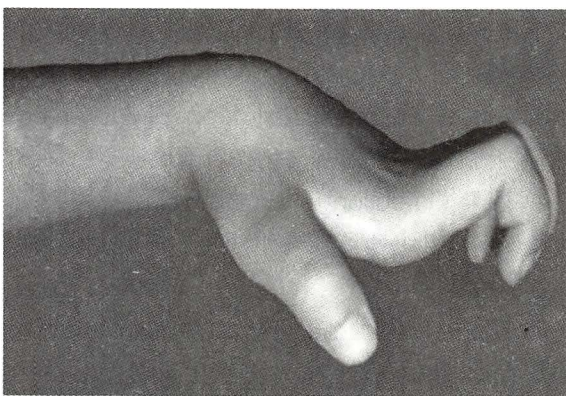


图 58-15 前臂缺血性肌挛缩后的典型畸形——爪形手

## 第四节 骨折愈合过程

【骨折愈合过程】骨折愈合是一个复杂而连续的过程,从组织学和细胞学的变化,通常将其分为三个阶段,但三者之间又不可截然分开,而是相互交织逐渐演进。

1. 血肿炎症机化期 肉芽组织形成过程,骨折导致骨髓腔、骨膜下和周围组织血管破裂出血,在骨折断端及其周围形成血肿。伤后 6~8 小时,由于内、外凝血系统被激活,骨折断端的血肿凝结成血块。而且严重的损伤和血管断裂使骨折端缺血,可致部分软组织和骨组织坏死,在骨折处引起无菌性炎症反应。缺血和坏死的细胞所释放的产物,引起局部毛细血管增生扩张、血浆渗出、水肿和炎性细胞浸润。中性粒细胞、淋巴细胞、单核细胞和巨噬细胞侵入血肿的骨坏死区,逐渐清除血凝块、坏死软组织和死骨,而使血肿机化形成肉芽组织(图 58-16)。

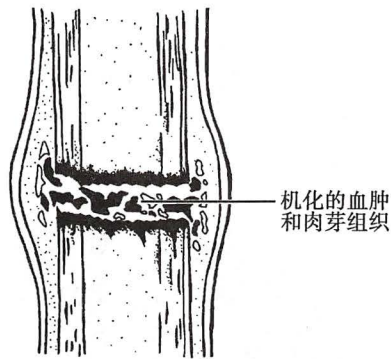


图 58-16 骨折后 2 周内血肿肌化形成肉芽组织——血肿炎症机化期

纤维连接过程,约在骨折后 2 周完成。骨折端坏死的骨细胞、成骨细胞以及被吸收的骨基质均向周围释放内源性生长因子,如胰岛素生长因子 I、II (IGF-I、IGF-II)、血小板衍生长因子(PDGF)、碱性成纤维细胞生长因子(bFGF)、 $\beta$ 转化生长因子(TGF- $\beta$ )等,在炎症期刺激间充质细胞聚集、增殖及血管增生,并向成骨细胞转化。骨形态发生蛋白(BMP)具有独特的诱导成骨作用,主要诱导未分化间充质细胞分化形成软骨和骨。肉芽组织内成纤维细胞合成和分泌大量胶原纤维,转化成纤维结缔组织,使骨折两端连接起来,称为纤维连接。同时,骨折端附近骨外膜的成骨细胞伤后不久即活跃增生,一周后即开始形成与骨干平行的骨样组织,并逐渐延伸增厚。骨内膜在稍晚时也发生同样的改变(图 58-17)。

2. 原始骨痂形成期 成人一般约需 3~6 个月。首先形成内骨痂和外骨痂,骨内、外膜增生,新生血管长入,成骨细胞大量增生,合成并分泌骨基质,使骨折端附近内、外形成的骨样组织逐渐骨化,形成新骨,即膜内成骨。由骨内、外膜紧贴骨皮质内、外形成的新骨,分别称为内骨痂和外骨痂。骨痂不断钙化加强,当其达到足以抵抗肌肉收缩及剪力和旋转力时,则骨折达到临床愈合。此时 X 线平片上可见骨折处有梭形骨痂阴影,但骨折线仍隐约可见(图 58-18)。

骨折愈合过程中,膜内成骨速度比软骨内成骨快,而膜内成骨又以骨外膜为主。因此任何骨外膜损伤均对骨折愈合不利。

3. 骨痂改造塑形期 这一过程约需 1~2 年。原始骨痂中新生骨小梁逐渐增粗,排列逐渐规则

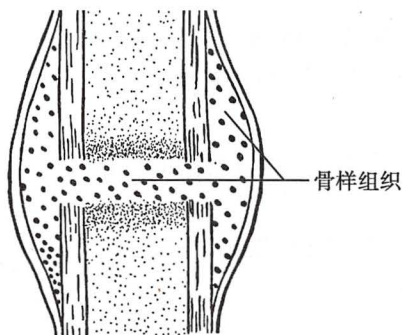


图 58-17 2~6 周内骨内、外膜处开始形成骨样组织——纤维连接期

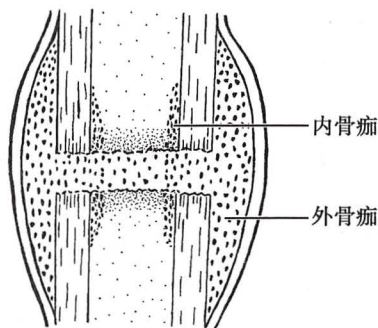


图 58-18 6~12 周内骨痂和外骨痂形成

和致密。骨折端的坏死骨经破骨和成骨细胞的侵入,完成死骨清除和新骨形成的爬行替代过程。原始骨痂被板层骨所替代,使骨折部位形成坚强的骨性连接。随着肢体活动和负重,根据 Wolff 定律,骨的机械强度取决于骨的结构,成熟骨板经过成骨细胞和破骨细胞相互作用,在应力轴线上成骨细胞相对活跃,有更多新骨生成形成坚强的板层骨,而在应力轴线以外,破骨细胞相对活跃,使多余的骨痂逐渐被吸收而清除。髓腔重新沟通,骨折处恢复正常骨结构,在组织学和放射学上不留痕迹(图 58-19)。

近年来有研究将骨折愈合过程分为一期愈合(直接愈合)和二期愈合(间接愈合)两种形式。一期愈合是指骨折复位和坚强内固定后,骨折断端可通过哈弗系统重建直接发生连接,X 线平片上无明显外骨痂形成,而骨折线逐渐消失。其特征为愈合过程中无骨皮质区吸收,坏死骨在被吸收的同时由新的板层骨取代,达到皮质骨间的直接愈合。

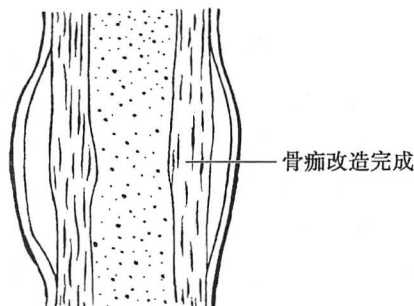


图 58-19 1~2 年骨痂改造塑形

二期愈合是膜内化骨与软骨内化骨两种成骨方式的结合,有骨痂形成。临床上骨折愈合过程多为二期愈合。

**【骨折临床愈合标准】** 临床愈合是骨折愈合的重要阶段。其标准为:①局部无压痛及纵向叩击痛;②局部无异常活动;③X 线平片显示骨折处有连续性骨痂,骨折线模糊。

## 第五节 影响骨折愈合的因素

骨折愈合是受多种因素影响的复杂过程,其中有有利因素,也有不利因素。对其应有充分的认识,以便利用和发挥有利因素,避免和克服不利因素,促进骨折愈合。

### (一) 全身因素

1. 年龄 不同年龄骨折愈合差异很大,如新生儿股骨骨折 2 周后即可达到坚固愈合,成人股骨骨折一般需 3 个月左右。儿童骨折愈合较快,老年人则所需时间更长。

2. 健康状况 健康状况欠佳,特别是患有慢性消耗性疾病者,如糖尿病、营养不良症、恶性肿瘤以及钙磷代谢紊乱,骨折愈合时间明显延长。

### (二) 局部因素

1. 骨折的类型 螺旋形和斜形骨折,骨折断面接触面大,愈合较快。横形骨折断面接触面小,愈合较慢。多发性骨折或一骨多段骨折,愈合较慢。

2. 骨折部位的血液供应 是影响骨折愈合的重要因素,骨折的部位不同,骨折端的血液供应状

况也不同。骨折端完全丧失血液供应,发生骨折不愈合的可能性较大,如股骨颈头下型骨折,股骨头血液供应几乎完全中断,容易发生骨折不愈合或缺血性坏死(见图 58-14)。

3. 软组织损伤程度 严重的软组织损伤,特别是开放性损伤,可直接损伤骨折端附近的肌肉、血管和骨膜,破坏血液供应,影响骨折的愈合。

4. 软组织嵌入 血管、肌肉、肌腱等软组织嵌入骨折端之间,阻碍骨折端的对合及接触,骨折难以愈合甚至不愈合(图 58-20)。

5. 感染 开放性骨折,局部感染可导致化脓性骨髓炎,出现软组织坏死以及形成死骨,严重影响骨折愈合。

### (三) 不当的治疗方法影响骨折愈合

1. 反复多次的手法复位,可损伤局部软组织和骨外膜,不利于骨折愈合,应予避免。手法复位的优点是能较好地保持骨折部位的血供,但缺点是常较难达到解剖复位。

2. 切开复位时,软组织和骨膜剥离过多影响骨折段血供,可能导致骨折延迟愈合或不愈合,手术应尽可能地少干扰和破坏局部血液供应。

3. 开放性骨折清创时,过多地摘除碎骨片,造成骨质缺损致骨不愈合。

4. 行持续骨牵引治疗时,牵引力量过重,可造成骨折端分离,并可因血管痉挛而致局部血液供应不足,导致骨折延迟愈合或不愈合。

5. 骨折固定不牢固,骨折仍可受到剪力和旋转力的影响,干扰骨痂生长,不利于骨折愈合。

6. 过早或不恰当的功能锻炼,可能妨碍骨折部位的固定而影响骨折愈合。要在医生指导下进行正确而恰当的功能锻炼,可以促进肢体血液循环,消除肿胀,防止肌萎缩、骨质疏松和关节僵硬,有利于关节功能恢复。

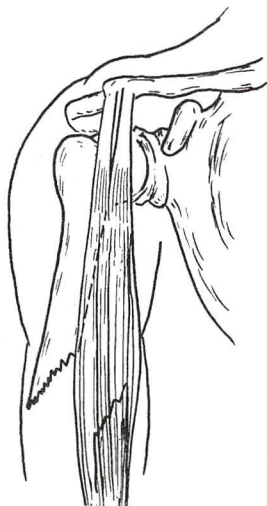

图 58-20 软组织嵌入骨折端之间

## 第六节 骨折的急救

骨折,特别是严重的骨折,如骨盆骨折、股骨骨折等常是全身严重多发性损伤的一部分。因此,现场急救不仅要注意骨折的处理,更重要的是要注意全身情况的处理。

骨折急救的目的是用最简单而有效的方法抢救生命、保护病肢、迅速转运,以便尽快妥善处理。

1. 抢救休克 首先检查病人全身情况,如处于休克状态,应注意保温,尽量减少搬动,有条件时应立即输液、输血。合并颅脑损伤处于昏迷状态者,应注意保持呼吸道通畅。

2. 包扎伤口 开放性骨折,绝大多数伤口出血可用加压包扎止血。大血管出血,加压包扎不能止血时,可采用止血带止血。最好使用充气止血带,并应记录所用压力和时间。创口用无菌敷料或清洁布类予以包扎,以减少再污染。若骨折端已戳出伤口,并已污染,又未压迫重要血管、神经者,不应将其复位,以免将污物带到伤口深处。应送至医院经清创处理后,再行复位。若在包扎时,骨折端自行滑入伤口内,应做好记录,以便在清创时进一步处理。

3. 妥善固定 固定是骨折急救的重要措施。凡疑有骨折者,均应按骨折处理。闭合性骨折者,急救时不必脱去病肢的衣裤和鞋袜,以免过多地搬动病肢,增加疼痛。若病肢肿胀严重,可用剪刀将病肢衣袖和裤脚剪开,减轻压迫。骨折有明显畸形,并有穿破软组织或损伤附近重要血管、神经的危险时,可适当牵引病肢,待稳定后再行固定。

骨折固定的目的:①避免骨折端在搬运过程中对周围重要组织,如血管、神经、内脏的损伤;②减少骨折端的活动,减轻病人的疼痛;③便于运送。固定可用特制的夹板,或就地取材选用木板、木棍、树枝等。若无任何可利用的材料时,上肢骨折可将病肢固定于胸部,下肢骨折可将病肢与对侧健肢捆

绑固定,脊柱骨折采用滚动式搬动并俯卧位搬运。

4. 迅速转运 病人经初步处理、妥善固定后,应尽快地转运至最近的医院进行治疗。

## 第七节 骨折的治疗原则

骨折的治疗有三大原则,即复位、固定和康复治疗。

1. 复位 是将移位的骨折段恢复正常或近乎正常的解剖关系,重建骨的支架作用。

2. 固定 即将骨折维持在复位后的位置,使其在良好对位情况下达到牢固愈合,是骨折愈合的关键。

3. 功能锻炼及康复 是在不影响固定的情况下,尽快地恢复病肢肌肉、肌腱、韧带、关节囊等软组织的舒缩活动。早期合理的功能锻炼和康复治疗,可促进病肢血液循环,消除肿胀;减少肌萎缩、保持肌肉力量;防止骨质疏松、关节僵硬和促进骨折愈合,是恢复病肢功能的重要保证。

### 一、骨折的复位

#### (一) 复位标准

1. 解剖复位 骨折端通过复位,恢复了正常的解剖关系,对位(两骨折端的接触面)和对线(两骨折段在纵轴上的关系)完全良好时,称解剖复位(图 58-21)。

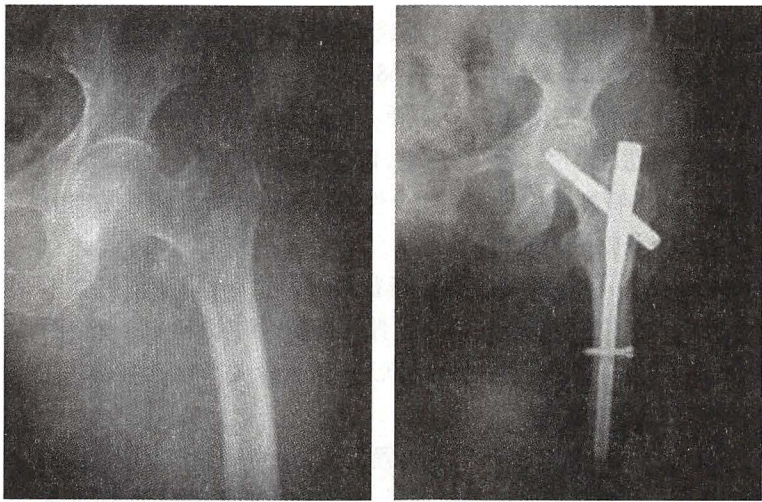


图 58-21 股骨骨折达解剖复位(复位前和复位后)

2. 功能复位 经复位后,两骨折端虽未恢复至正常的解剖关系,但骨折愈合后对肢体功能无明显影响者,称功能复位。功能复位的标准是:①骨折部位的旋转移位、分离移位必须完全矫正。②成角移位必须完全复位。否则关节内、外侧负重不平衡,易引起创伤性关节炎。肱骨干骨折稍有畸形,对功能影响不大。③长骨干横形骨折,骨折端对位至少达  $1/3$ ,干骺端骨折至少应对位  $3/4$ (图 58-22)。

(二) 复位方法 骨折复位方法有两类,即手法复位(又称闭合复位)和切开复位。

1. 手法复位 应用手法使骨折或脱位复位,称为手法复位。进行手法复位时,其动作必须轻柔,并争取一次复位成功。粗暴的手法和反复多次的复位,均可增加软组织损伤,影响骨折愈合,且可能引起并发症。骨折应争取达到解剖复位,否则必须手术复位。

2. 切开复位 即手术切开骨折部位的软组织,暴露骨折端,在直视下将骨折复位,称为切开复位。

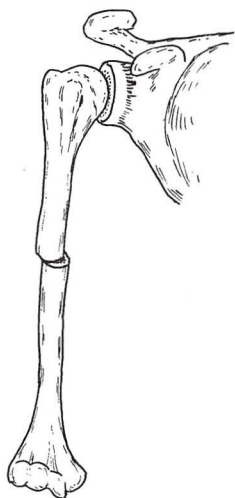

图 58-22 肱骨骨折后功能复位(骨折端对位 1/3 以上)

(1) 切开复位的指征:①骨折端之间有肌肉或肌腱等软组织嵌入;②关节内骨折;③骨折并发主要血管、神经损伤;④多处骨折;⑤四肢斜形、螺旋形、粉碎性骨折及脊柱骨折并脊髓损伤者;⑥老年人四肢骨折需尽早离床活动。

### (2) 切开复位的优缺点

1) 优点:切开复位的最大优点是骨折可达到解剖复位。有效的内固定,可使病人提前下床活动,减少肌萎缩及关节僵硬,还能方便护理,减少并发症。

2) 缺点:①切开复位时分离软组织和骨膜,减少骨折部位的血液供应;②增加局部软组织损伤的程度,降低局部抵抗力,若无菌操作不严,则易发生感染,引起化脓性骨髓炎等。

## 二、骨折的固定

骨折的固定(fixation of fracture)方法有两类,即外固定——用于身体外部的固定(固定器材位于体外)和内固定——用于身体内部的固定(固定器材位于体内)。

(一) 外固定(external fixation) 常用的外固定有小夹板、支具、石膏绷带、持续牵引和骨外固定器等。

1. 小夹板 由具有一定弹性的柳木板、竹板或塑料板制成,固定骨折部的肢体。适用于四肢闭合性、无移位、稳定性骨折(图 58-23)。一般不包括骨折的上、下关节,以便于及早进行功能锻炼,防止关节僵硬。但易导致骨折再移位、压迫性溃疡、缺血性肌挛缩,甚至肢体坏疽等严重后果,目前已很少应用。

2. 骨科固定支具 支具特别适用于四肢闭合性的稳定性骨折。尤其是四肢稳定性骨折、青枝骨折及关节软组织损伤。

3. 石膏绷带(图 58-24) 石膏绷带固定指征:①开放性骨折清创缝合术后;②某些部位的骨折切开复位内固定术后,如股骨骨折髓内钉或钢板螺丝钉固定后,作为辅助性外固定;③畸形矫正后维持矫形位置和骨关节融合手术后;④化脓性关节炎和骨髓炎病肢的固定。

石膏绷带固定的注意事项:①应在石膏下垫置枕头,抬高病肢,以利消除肿胀。②包扎石膏绷带过程中,如需将肢体保持在某一特殊位置时,助手可用手掌托扶肢体,不可用手指顶压石膏,以免局部压迫而发生溃疡。③石膏绷带未凝固前,不应改变肢体位置,特别是关节部位,以免石膏折断。④观察石膏绷带固定肢体远端皮肤的颜色、温度、毛细血管充盈、感觉和指(趾)的运动情况。如病肢出现持续剧烈疼痛、病肢麻木、颜色发紫和皮温下降,则多为石膏绷带包扎过紧引起的肢体受压,应立即将石膏全长纵形剖开减压,否则继续发展可致肢体坏疽。⑤肢体肿胀消退后引起石膏过松,失去固定作用,应及时更换。⑥石膏绷带固定过程中,应作主动肌肉舒缩锻炼,未固定的关节应早期活动。




图 58-24 小腿石膏绷带固定

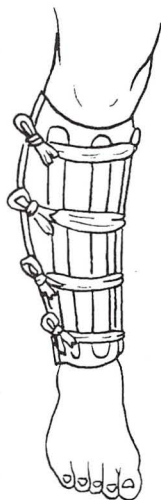


图 58-23 小夹板固定

4. 头颈及外展支具固定 前者主要用于颈椎损伤,后者用于肩关节周围骨折、肱骨骨折及臂丛神经损伤等。病肢处于抬高位,有利于消肿,且可避免重力牵拉,产生骨折分离移位(图 58-25)。

5. 持续牵引 牵引既有复位作用,也是一种外固定装置。持续牵引分为皮肤牵引、枕颌带牵引和骨牵引。

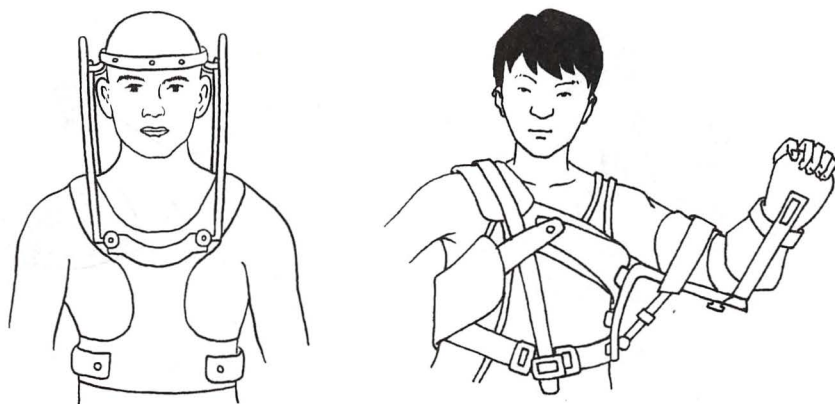


图 58-25 支具固定用于颈椎损伤和上臂骨折或损伤

持续牵引的指征:①颈椎骨折脱位:枕颌带牵引或颅骨牵引(图 58-26,图 58-27);②股骨骨折:股骨或胫骨结节骨牵引(图 58-28,图 58-29);③胫骨骨折:跟骨牵引(图 58-30)。

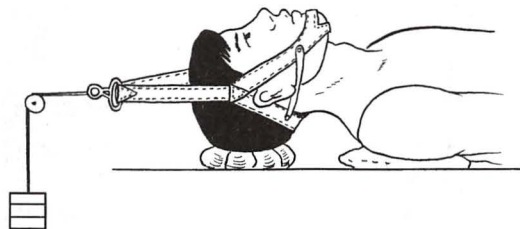


图 58-26 枕颌带牵引

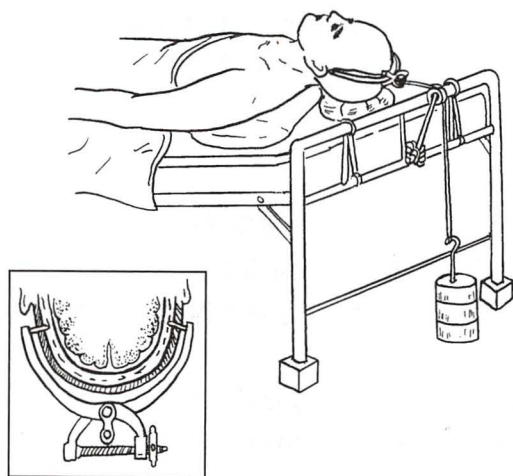


图 58-27 颅骨牵引

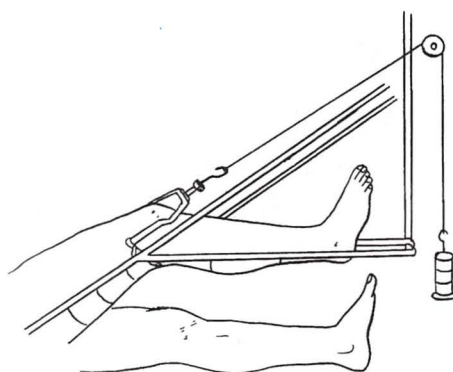


图 58-28 股骨骨折行股骨髁上骨牵引

6. 骨外固定器 骨外固定器适用于:①开放性骨折;②闭合性骨折伴广泛软组织损伤;③骨折合并感染和骨折不愈合;④截骨矫形或关节融合术后。优点是固定可靠,易于处理伤口,不限制关节活动,可行早期功能锻炼(图 58-31)。

(二) 内固定 内固定主要用于闭合或切开复位后,采用金属内固定物,如接骨板、螺丝钉、加压钢板或带锁髓内钉(图 58-32)等,将已复位的骨折予以固定。

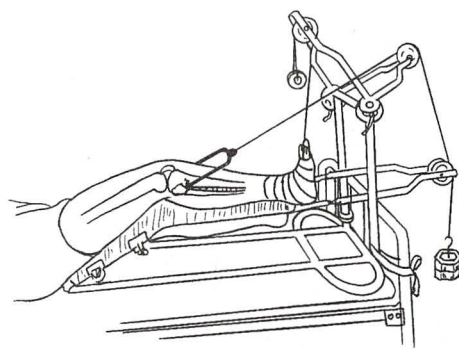


图 58-29 股骨骨折行胫骨结节骨牵引

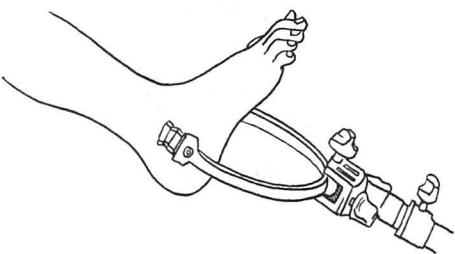


图 58-30 跟骨牵引

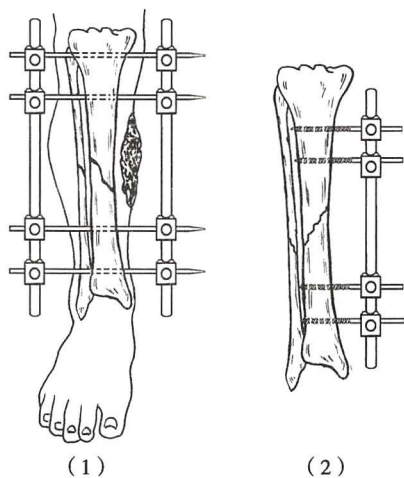


图 58-31 骨外固定器适宜于治疗开放性骨折，便于处理伤口  
(1) 双边外固定器 (2) 单边外固定器

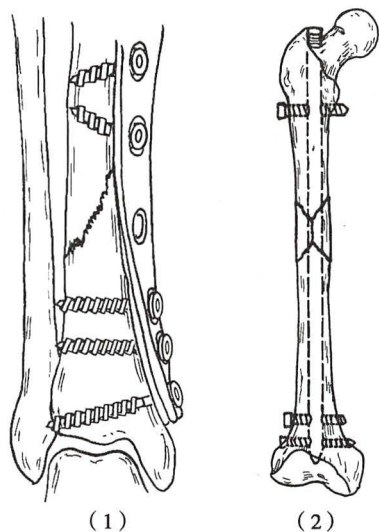


图 58-32 骨折内固定  
(1) 金属接骨板内固定 (2) 带锁髓内钉内固定

三、康复治疗

骨折后的康复治疗极其重要,是防止并发症发生和及早恢复功能的重要保证。应在医务人员指导下,鼓励病人进行早期康复治疗,促进骨折愈合和功能恢复,防止并发症发生。

- 1. 早期阶段 骨折后 1~2 周内,促进病肢血液循环,消除肿胀,防止肌萎缩,功能锻炼应以病肢肌肉主动舒缩活动为主。
- 2. 中期阶段 骨折 2 周以后,病肢肿胀已消退,局部疼痛减轻,骨折处已有纤维连接,日趋稳定,可逐渐缓慢增加其活动强度和范围,在助步器的帮助下进行功能锻炼,以防肌萎缩和关节僵硬。
- 3. 晚期阶段 骨折已达临床愈合标准,外固定已拆除。此时是康复治疗的关键时期,特别是早、中期康复治疗不足的病人,肢体部分肿胀和关节僵硬应通过锻炼,促进关节活动范围和肌力的恢复。

第八节 开放性骨折的处理

开放性骨折(open fracture)即骨折部位皮肤或黏膜破裂,骨折与外界相通。它可由直接暴力引起骨折部软组织破裂,肌肉挫伤,亦可由间接暴力,导致骨折端自内向外刺破肌肉和皮肤。严重者可致



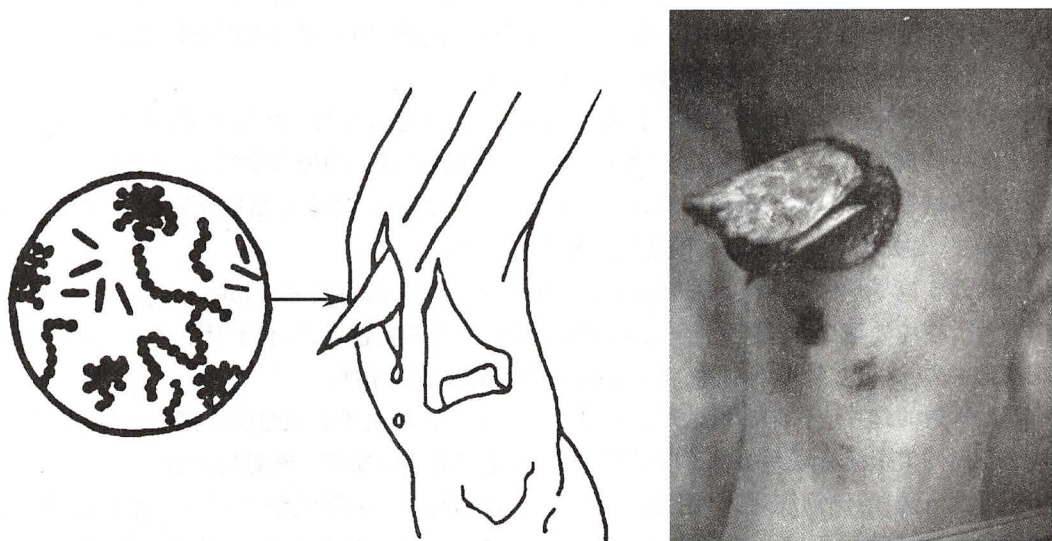


图 58-33 股骨下段开放性骨折，骨折与外界相通，有被细菌污染而致感染的风险

肢体功能障碍、残疾，甚至引起生命危险(图 58-33)。

(一) 开放性骨折的分度 开放性骨折根据软组织损伤的轻重，可分为三度：

第一度：皮肤由骨折端自内向外刺破，软组织损伤轻。

第二度：皮肤破裂或压碎，皮下组织与肌组织中度损伤。

第三度：广泛的皮肤、皮下组织与肌肉严重损伤，常合并血管、神经损伤。

Gustilo-Anderson 又将第三度分为三个亚型，即ⅢA型，软组织严重缺损，但骨膜仍可覆盖骨质：

ⅢB型，软组织严重缺损伴骨外露；ⅢC型，软组织严重缺损，合并重要血管损伤伴骨外露。

开放性骨折的处理原则是及时正确地处理创口，尽可能地防止感染，力争将开放性骨折转化为闭合性骨折。

(二) 术前检查与准备

1. 询问病史，了解创伤的经过、受伤的性质和时间，急救处理的情况等。
2. 检查全身情况，是否有休克和其他危及生命的重要器官损伤。
3. 通过肢体的运动、感觉，动脉搏动和末梢血液循环状况，确定是否有神经、肌腱和血管损伤。
4. 观察伤口，估计损伤的深度，软组织损伤情况和污染程度。
5. 拍摄病肢正、侧位 X 线平片，了解骨折类型和移位。必要时行 CT 或 MRI 检查。

(三) 清创的时间 任何开放性骨折，原则上清创越早、感染机会越少，治疗效果越好。通常伤后 6~8 小时内是清创的黄金时间，此时污染伤口的细菌尚未侵入组织深部，经过彻底清创缝合术后，绝大多数可以一期愈合。超过 8 小时后，感染的可能性增大。但在 24 小时之内，在有效使用抗生素的情况下也可进行清创。而超过 24 小时的污染伤口，已有细菌侵入深部组织，原则上不应彻底清创，但应简单清除明显坏死的组织和异物，建立通畅的引流，留待二期处理。除污染时间外，污染程度也是重要因素，程度越重，感染几率越高。

(四) 清创的要点 开放性骨折的清创术包括清创、骨折固定与软组织修复、伤口闭合，它比处理单纯软组织损伤更为严格。一旦发生感染，将导致化脓性骨髓炎。

1. 清创 清创即将污染的创口，经过清洗、消毒，然后切除创缘、清除异物，切除坏死和失去活力的组织，使之变成清洁的创口。手术可在臂丛、硬膜外或全身麻醉下进行。为了减少出血，特别是伴有血管损伤时，可在止血带下手术。由于止血带不易确定组织的血液供应状况，清创止血后，应放开止血带，彻底切除无血液供应的组织。

(1) 清洗:无菌敷料覆盖创口,用无菌刷及肥皂液刷洗病肢2~3次,范围包括创口上、下关节,刷洗后用无菌生理盐水冲洗,然后可用0.1%活力碘(聚吡咯酮碘)冲洗创口或用纱布浸湿0.1%活力碘敷于创口,再用生理盐水冲洗。常规消毒铺巾后行清创术。

(2) 切除创缘皮肤1~2mm,皮肤挫伤者,应切除失去活力的皮肤。从浅至深,清除异物,切除污染和失去活力的皮下组织、筋膜、肌肉。清除污染部分后保留肌腱、神经和血管并给以修复。

(3) 关节韧带和关节囊严重挫伤者,应予以切除。若仅污染,则应在彻底切除污染物的情况下,尽量予以保留,对关节的稳定和以后的功能恢复十分重要。

(4) 骨外膜应尽量保留,可以促进骨愈合。若已污染,可仔细将其表面切除。

(5) 骨折端的处理:彻底清理干净的同时应尽量保持骨的完整性,以利于骨折愈合。污染骨需用骨凿或咬骨钳去除,松质骨可以刮除,将污染的骨髓腔彻底清理干净。

粉碎性骨折的骨片应仔细加以处理。小骨片需根据骨折块是否有软组织连接慎重处理。较大骨片尤其是与周围组织尚有联系的骨片应予以保留,否则将造成骨缺损影响骨折愈合。

(6) 再次清洗:清洗彻底后,再用无菌生理盐水清洗创口及周围组织2~3次,将肉眼不易观察到的破碎组织残渣清除干净。然后用0.1%的活力碘浸泡或湿敷创口3~5分钟,杀灭残余细菌。若创口污染较重,伤后时间较长,可加用3%的过氧化氢液清洗,以减少厌氧菌感染的机会,然后再用无菌生理盐水冲洗干净。创口清洗是清创术中十分重要的步骤。一般创口较大的长骨开放性骨折,冲洗液用量约为10~14L。清洗后应更换手套、敷单及手术器械,按无菌手术操作进行组织修复手术。

## 2. 骨折固定与组织修复

(1) 骨折固定:清创后,直视下将骨折复位,并根据骨折的类型选择适当的内固定方法。固定方法以最简单、最快捷为宜,必要时术后可加用外固定。

第三度开放性骨折及第二度开放性骨折清创时间超过伤后6~8小时者,不宜应用内固定,可选用外固定器固定。因为超过6~8小时,创口处污染的细菌已度过潜伏期,进入对数增殖期,内固定物作为无生命的异物,机体局部抵抗力低下,且抗菌药物难以发挥作用,容易导致感染。近年来,随着手术条件的逐步改善和高效抗生素的合理应用,开放性骨折清创术后可以同时行内固定术。

(2) 重要软组织修复:肌腱、神经、血管等重要组织损伤,应争取在清创时即采用合适的方法予以修复,以便早日恢复功能。

(3) 创口引流:用硅胶管,置于创口内最深处,从正常皮肤处穿出体外,并接以负压引流瓶,于24~48小时后拔除。必要时,在创口闭合前可将抗生素缓释剂置入创口内。

3. 闭合创口 完全闭合创口,争取一期愈合,是达到将开放性骨折转化为闭合性骨折的关键,也是清创术争取达到的主要目的。对于第一、二度开放性骨折,清创后,大多数创口能一期闭合。第三度开放性骨折,在清创后伤口可使用高分子材料作为临时覆盖物,如闭合负压引流装置。待肿胀消退后直接缝合切口或者进行游离植皮。

(1) 减张缝合和植皮术:皮肤缺损,创口张力较大,不能直接缝合者,如周围皮肤及软组织损伤较轻,可在创口一侧或两侧作与创口平行的减张切口。减张切口可以缝合者则直接缝合,否则于减张切口处植皮(图58-34)。如创口处皮肤缺损,而局部软组织床良好,无骨和神经、血管等重要组织外露,亦可在创口处直接植皮。

(2) 皮瓣移植:伴有广泛软组织损伤的第三度开放性骨折,骨折处外露,缺乏软组织覆盖,极易导

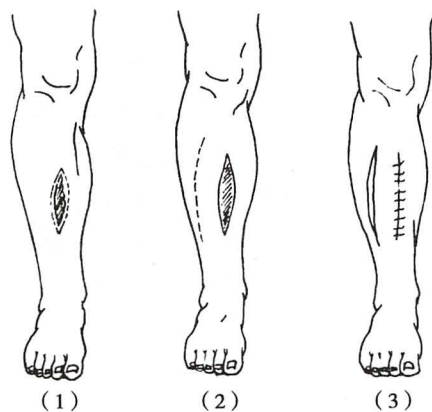


图58-34 减张切口缝合缺损的皮肤示意图

(1) 皮缘切除 (2) 减张切口 (3) 创口缝合

致感染。应设法将创口用各种不同的皮瓣加以覆盖。

(3) 清创过程完成后,根据伤情选择适当的固定方法固定病肢。应使用抗生素预防感染,并应用破伤风抗毒素。

## 第九节 开放性关节损伤处理原则

开放性关节损伤即皮肤和关节囊破裂,关节腔与外界相通。其处理原则与开放性骨折基本相同,治疗的主要目的是防止关节感染和恢复关节功能。损伤程度不同,处理方法和术后效果亦不同,一般可分为以下三度:

第一度:锐器刺破关节囊,创口较小,关节软骨和骨骼无损伤。此类损伤无需打开关节,以免污染进一步扩散。创口行清创缝合后,可在关节内注入抗生素,予以适当固定3周,开始功能锻炼,经治疗可保留关节功能,如有关节肿胀、积液则按化脓性关节炎早期处理。

第二度:软组织损伤较广泛,关节软骨及骨骼部分破坏,创口内有异物,应在局部软组织清创完成后,更换手套、敷单和器械再扩大关节囊切口,充分显露关节,用生理盐水反复冲洗。彻底清除关节内的异物,血肿和小的碎骨片,大的骨片应予复位,并固定保持关节软骨面的完整。关节囊和韧带应尽量保留,并予以修复。关节囊的缺损可用筋膜修补。必要时关节腔内放置硅胶管,术后用林格液加抗生素灌洗引流,于术后48小时拔除。

第三度:软组织毁损,韧带断裂,关节软骨和骨骼严重损伤,创口内有异物,可合并关节脱位及血管、神经损伤等。经彻底清创后敞开创口,无菌敷料湿敷,3~5天后可行延期缝合。亦可彻底清创后,大面积软组织缺损可用显微外科技术行组织移植修复,如用肌皮瓣或皮瓣移植修复。关节功能无恢复可能者,可一期行关节融合术。

## 第十节 骨折延迟愈合、不愈合和畸形愈合的处理

(一) 骨折延迟愈合 是指骨折经过治疗,超过通常愈合所需要的时间(一般为4~8个月),骨折断端仍未出现骨折连接,称骨折延迟愈合(delayed union)。X线平片显示骨折端骨痂少,轻度脱钙,骨折线仍明显,但无骨硬化表现(图58-35)。

骨折延迟愈合除全身营养不良等因素外,主要原因是骨折复位和固定不牢固,骨折端存在剪力和旋转力或者牵引过度所致的骨端分离。骨折延迟愈合仍有继续愈合的能力和可能性,针对原因进行适当的处理后,仍可达到骨折愈合。

(二) 骨折不愈合 骨折经过治疗,超过一般愈合时间(9个月),且经再度延迟治疗(时间3个月),仍达不到骨性愈合,称之为骨折不愈合(nonunion)。骨折不愈合根据X线平片表现分为肥大型和萎缩型两种。前者X线平片表现为骨折端膨大、硬化,呈象足样,说明曾有骨再生,但由于断端缺乏稳定性,新生骨痂难以跨过骨折线。后者骨折端无骨痂,断端分离、萎缩,说明骨折端血运差,无骨再生,骨髓腔被致密硬化的骨质所封闭,临床上骨折处有假关节活动(图58-36)。

骨折不愈合多由于骨折端间嵌夹软组织,开放性骨折清创时去除较多骨片而造成骨缺损,多次手术对骨的血液供应破坏较大及内固定失败等因素所致。骨折不愈合,不可能再通过延长治疗时间而达到愈合,而需切除硬化骨,打通骨髓腔,修复骨缺损,一般需行植骨、内固定,必要时还需加用石膏绷带外固定予以治疗。

(三) 骨折畸形愈合 即骨折愈合的位置未达到功能复位的要求,存在成角、旋转或重叠畸形(图58-37)。畸形愈合(malunion)可能由于骨折复位不佳、固定不牢固或过早拆除固定物,断端受肌肉牵拉、肢体重量和不恰当负重的影响所致。畸形较轻,对功能影响不大者,可不予处理。畸形明显,影响肢体功能者,需行矫正。

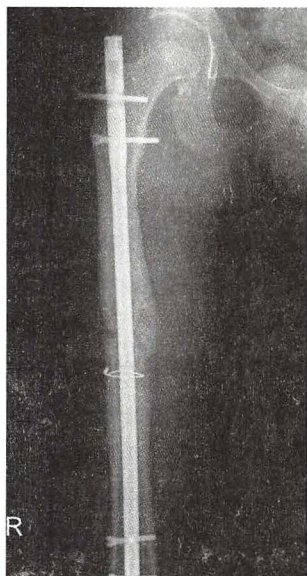


图 58-35 超过一般愈合所需的时间，骨折断端仍未出现骨折连接

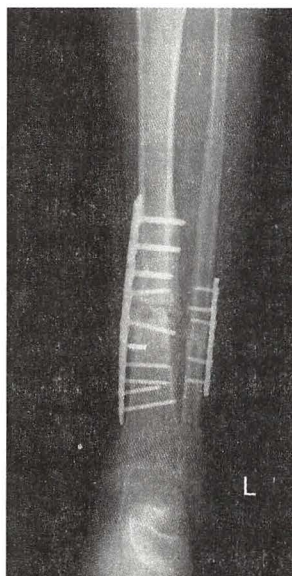

图 58-36 骨折两断端萎缩光滑，骨髓腔被致密硬化的骨质所封闭

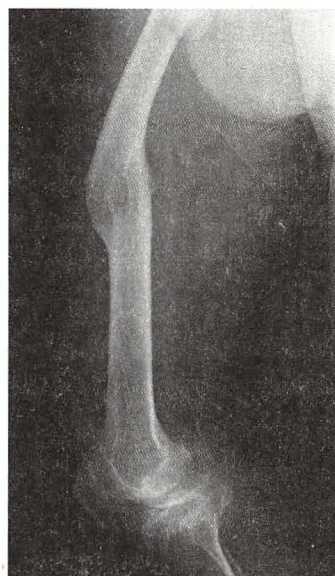

图 58-37 骨折愈合后存在成角、旋转和重叠畸形

(杨述华)

## 第五十九章 上肢骨、关节损伤



### 第一节 锁骨骨折

【解剖概要】 锁骨是上肢与躯干的连接和支撑装置,呈S形,远端1/3为扁平状凸向背侧,利于肌肉和韧带的附着、牵拉,其最远端与肩峰形成肩锁关节,并有喙锁韧带固定锁骨;而近端1/3为菱形凸向腹侧,通过坚强的韧带组织与胸骨柄形成胸锁关节,并有胸锁乳突肌附着。

【病因与分类】 锁骨骨折(fracture of the clavicle)多发生在儿童及青壮年,多为间接暴力引起。发生率占全身骨折的5%~10%,占肩关节损伤的44%,其中男女比例约为2:1。常见的受伤机制是侧方摔倒,肩部着地,力传导至锁骨,发生斜形骨折。也可因手或肘部着地,暴力经肩部传导至锁骨,发生斜形或横形骨折。直接暴力常由胸上方撞击锁骨,导致粉碎性骨折,但较少见。儿童锁骨骨折多为青枝骨折,而成人多为斜形、粉碎性骨折。1967年,Allman等将锁骨骨折分为三型:Ⅰ型为中1/3骨折,约占全部锁骨骨折的80%,由于胸锁乳突肌的牵拉,近折端可向上、后移位,远折端则由于上肢的重力作用及胸大肌上份肌束的牵拉,使骨折远折端向前、下移位,并有重叠移位(图59-1);Ⅱ型为外1/3骨折,约占15%,常因肩部的重力作用,使骨折远端向下移位,近端则向上移位,移位程度较大者,应怀疑喙锁韧带损伤;Ⅲ型为内1/3骨折,仅占5%,治疗时需了解胸锁关节有无损伤。一般而言,锁骨开放性骨折的发生率较低。

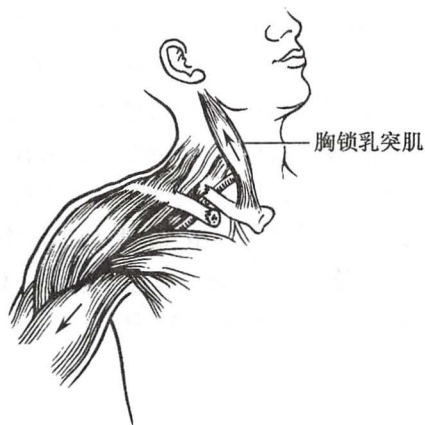


图59-1 锁骨骨折常见移位

【临床表现和诊断】 锁骨位于皮下,位置表浅,一旦发生骨折,即出现局部肿胀、瘀斑,肩关节活动时疼痛加剧。病人常用健手托住肘部,减少肩部活动引起的骨折端移动而导致的疼痛,头部向病侧偏斜,以减轻因胸锁乳突肌牵拉骨折近端而导致疼痛。检查时,可扣及骨折端,有局限性压痛,骨摩擦感。根据物理检查和症状,可对锁骨骨折作出正确诊断。在不移位或儿童青枝骨折时,单靠物理检查有时难以作出正确诊断,上胸部的正位X线平片是不可缺少的检查方法。锁骨后有臂丛神经及锁骨下血管经过,若暴力作用强大,骨折移位明显,局部肿胀严重,有可能合并其他部位的骨折、肺部损伤、血管损伤和臂丛神经的损伤,因此在体检时应仔细检查上肢的神经功能及血供情况,以便对锁骨骨折合并神经、血管损伤作出正确诊断。

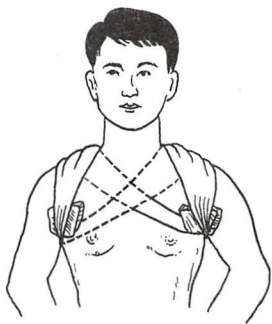


图59-2 锁骨骨折手法复位后横形“8”字绷带固定

#### 【治疗】

1. 儿童的青枝骨折及成人的不移位骨折可不作特殊治疗。仅用三角巾悬吊患肢3~6周即可开始活动。
2. 一般认为80%~90%锁骨中段骨折可采取非手术的方法进行治疗,即手法复位,横形“8”字绷带固定(图59-2)。

治疗后应严密观察双侧上肢血液循环及感觉运动功能,若出现肢体肿胀、麻木,表示固定过紧,应及时调整固定。术后1周左右,由于骨折区肿

胀消失,或因绷带张力降低,常使固定的绷带松弛而导致再移位,因此复位后2周内应经常检查固定是否可靠,及时调整固定的松紧度。

3. 在以下情况时,可考虑行切开复位内固定:①病人不能忍受“8”字绷带固定的痛苦;②复位后再移位,影响外观;③合并神经、血管损伤;④开放性骨折;⑤陈旧骨折不愈合;⑥锁骨外端骨折,合并喙锁韧带断裂。切开复位时,应根据骨折部位、骨折类型及移位情况选择钢板、螺钉或弹性钉、克氏针等固定。钢板固定时,应根据锁骨形状进行预弯处理,并将钢板放在锁骨上方,尽量不放在前方。

锁骨骨折的并发症包括:①不愈合;②畸形愈合;③血管神经损伤;④创伤性关节炎;⑤手术治疗的并发症。

第二节 肩锁关节脱位

**【解剖概要】** 肩锁关节由肩峰的锁骨关节面与锁骨外端的肩峰关节面构成关节,部分关节内存在纤维软骨盘。关节面多呈垂直方向,关节囊薄弱,由周围的韧带维持其稳定性。维系肩锁关节的主要韧带是肩锁韧带和喙锁韧带(图 59-3)。

**【病因与分类】** 肩锁关节脱位(dislocation of the acromioclavicular joint)十分常见,多见于青年。暴力是引起肩锁关节脱位的主要原因,以直接暴力更多见。肩峰受到打击时,肩峰及肩胛骨猛然向下,使关节囊及周围韧带断裂而发生脱位。当跌倒时,肩部着地,力传导至肩锁关节而发生关节脱位,为间接暴力所致。依据暴力的大小,可仅发生关节囊挫伤、破裂,韧带挫伤、部分断裂、完全断裂,撕脱骨折、半脱位或完全脱位。根据损伤程度,可将肩锁关节脱位分为三型(图 59-4)。

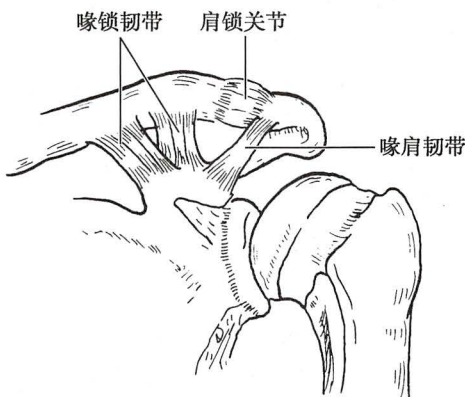


图 59-3 肩锁关节的解剖结构

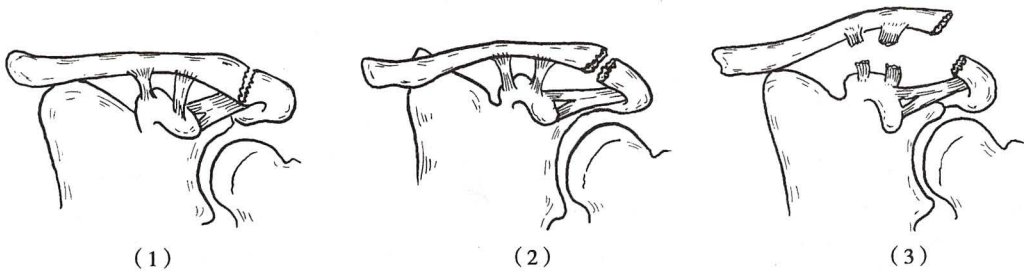


图 59-4 肩锁关节脱位的分型

- (1) I 型:肩锁关节囊、韧带挫伤,尚未断裂。
- (2) II 型:肩锁关节囊破裂,部分韧带损伤或断裂,关节半脱位。
- (3) III 型:肩锁关节囊、韧带完全断裂,关节完全脱位。

**【临床表现和诊断】**

I 型:肩部有打击或跌倒损伤史,肩锁关节处疼痛、肿胀、活动时疼痛加重,局部压痛明显。肩锁关节 X 线平片未发现明显移位。

II 型:除有 I 型的临床表现和体征外,用手指按压锁骨外端有弹性感。X 线平片可见锁骨外端向上撬起,为半脱位。

III 型:除有 I 型的临床表现和体征外,肩外上方肿胀严重,与对侧比较时可发现病侧明显高起,按压时弹性感更加明显,肩活动受限。X 线平片可见锁骨外端完全离开肩峰的相对关节面,为完全性脱位。



【治疗】对于Ⅰ型损伤,用三角巾悬吊患肢2~3周后开始肩关节活动,可获得较好功能。Ⅱ型损伤有学者主张手法复位、加垫外固定,但固定常不可靠,易并发压疮,或演变为陈旧性脱位。对有症状的陈旧性半脱位及Ⅲ型病人,尤其是肩锁关节移位超过2cm者,可选择手术治疗。手术方法可选择切开复位张力带钢丝固定(图59-5),对喙锁韧带无法修复者,可行韧带重建加张力带钢丝固定术。在切开复位的同时,可修复断裂的韧带。

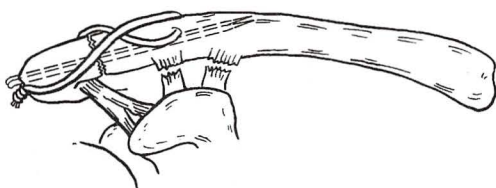


图 59-5 肩锁关节脱位后张力带固定

### 第三节 肩关节脱位

【解剖概要】参与肩关节运动的关节包括肱盂关节、肩锁关节、胸锁关节及肩胸(肩胛骨与胸壁形成)关节,但以肱盂关节的活动最为重要。习惯上将肱盂关节脱位称为肩关节脱位(dislocation of the shoulder joint)。

肱盂关节由肱骨头与肩胛盂构成。肩胛盂浅,由周围的纤维软骨及孟唇加深其凹度,再加上肩峰在肱骨头及肩胛盂的上方形成的臼窝样结构(有学者称为第二关节),在一定程度上增加了肩关节的稳定性,并使肩关节有最大范围的活动。

【病因与分类】创伤是肩关节脱位的主要原因,多为间接暴力所致。当跌倒或受到撞击时上肢处于外展外旋位,暴力经过肱骨传导到肩关节,使肱骨头突破关节囊而发生脱位。若跌倒时上肢处于后伸位,或肱骨后上方直接撞击在硬物上,也可发生肩关节脱位。

根据肱骨头脱位的方向可分为前脱位、后脱位、上脱位及下脱位四型,以前脱位最多见。由于暴力的大小、力作用的方向以及肌肉的牵拉,前脱位时,肱骨头可能位于锁骨下、喙突下、肩前方及关节孟下(图59-6)。

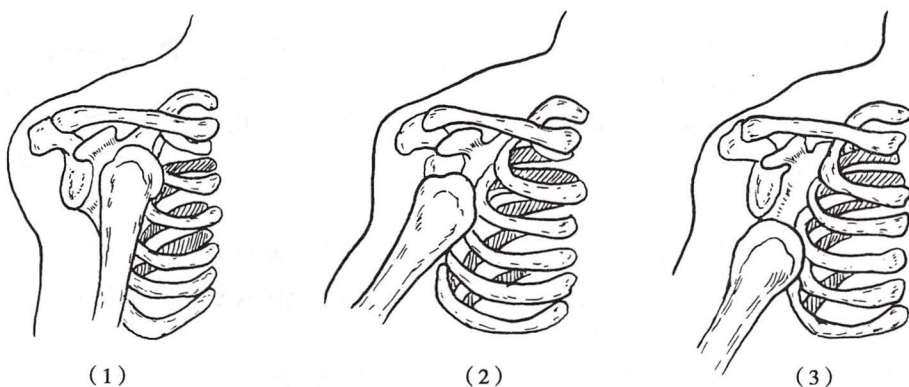


图 59-6 肩关节脱位的三种类型

(1) 锁骨下脱位 (2) 喙突下脱位 (3) 关节孟下脱位

【临床表现和诊断】有上肢外展外旋或后伸着地受伤历史,肩部疼痛、肿胀、肩关节活动障碍,病人有以健手托住病侧前臂、头向病侧倾斜的特殊姿势(图59-7)即应考虑有肩关节脱位的可能。检查可发现患肩呈方肩畸形(图59-7),肩胛盂处有空虚感,上肢有弹性固定;Dugas征阳性:即将病侧肘部紧贴胸壁时,手掌搭不到健侧肩部,或手掌搭在健侧肩部时,肘部无法贴近胸壁;X线正位、侧位片及穿胸位片可确定肩关节脱位的类型、移位方向及有无撕脱骨折。目前临床常规行CT扫描。

严重创伤时,肩关节前脱位可合并神经血管损伤,应注意检查病侧上肢的感觉及运动功能。

【治疗】肩关节前脱位应首选手法复位加外固定治疗;肩关节后脱位往往不能顺利手法复位,可



行切开复位加外固定方法治疗。手法复位前应准确判断是否有骨折,以防漏诊。

1. 手法复位 一般采用局部浸润麻醉,用 Hippocrates 法复位(图 59-8):病人仰卧,术者站在病床侧边,腋窝处垫棉垫,以同侧足跟置于病人腋下靠胸壁处,双手握住患肢于外展位作徒手牵引,以足

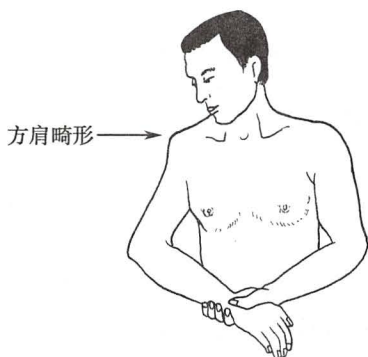

图 59-7 肩关节前脱位, 方肩畸形

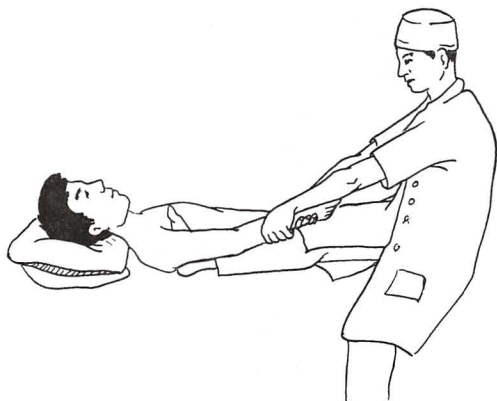


图 59-8 肩关节前脱位的 Hippocrates 复位法

跟顶住腋部作为反牵引力。左肩脱位时术者用左足,右肩脱位时则用右足。需持续牵引,用力需均匀,牵引一段时间后肩部肌逐渐松弛,此时内收、内旋上肢,肱骨头便会经前方关节囊的破口滑入肩胛盂内,可感到有弹跳及听到响声,提示复位成功,再作 Dugas 征检查,应由阳性转为阴性。

2. 固定方法 单纯性肩关节脱位复位后可用三角巾悬吊上肢,肘关节屈曲 90°,腋窝处垫棉垫固定 3 周,合并大结节骨折者应延长 1~2 周(图 59-9)。部分病例关节囊破损明显,或肩带肌肌力不足者,术后摄片会有肩关节半脱位,此类病例宜用搭肩位胸肱绷带固定,即将患肢手掌搭在对侧肩部,肘部贴近胸壁,用绷带将上臂固定在胸壁,并托住肘部,这种体位可以纠正肩关节半脱位。

3. 康复治疗 固定期间需活动腕部与手指,解除固定后,鼓励病人主动锻炼肩关节各个方向活动。配合理疗、按摩,效果更好。锻炼需循序渐进,不可冒进。

对于陈旧性肩关节脱位影响上肢功能者,可选择切开复位术,修复关节囊及韧带。合并神经损伤者,在关节复位后,大多数神经功能可以得到恢复。若判断为神经血管断裂伤应手术修复。

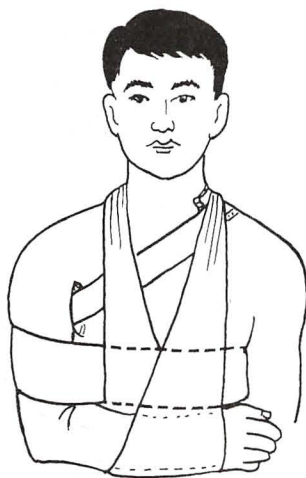


图 59-9 肩关节脱位复位后固定法

## 第四节 肱骨近端骨折

**【解剖概要】** 肱骨近端包括肱骨大结节、小结节和肱骨外科颈三个重要的解剖部位。肱骨外科颈为肱骨大结节、小结节移行于肱骨干的交界部位,该部位是松质骨和密质骨的交接处,易发生骨折。在解剖颈下较近部位,有臂丛神经、腋血管通过,有发生骨折合并血管神经损伤的可能。

**【病因与分类】** 肱骨近端骨折可发生于任何年龄,但以中、老年人为主。骨折多因间接暴力引起,由于暴力作用的大小、方向、肢体的位置及病人的骨质量等,可发生不同类型的骨折。

临床较为常用的肱骨近端骨折分型为 Neer 分型,为 1970 年 Neer 基于 Codman 的四部分骨块分类基础上提出的新分型方法。该分型方法依据骨折的解剖部位和骨折块移位的程度,即根据肱骨四个解剖部位(肱骨头、大结节、小结节和肱骨干)及相互之间的移位程度(以移位大于 1cm 或成角畸形大于 45°为移位标准)来进行分型(图 59-10)。

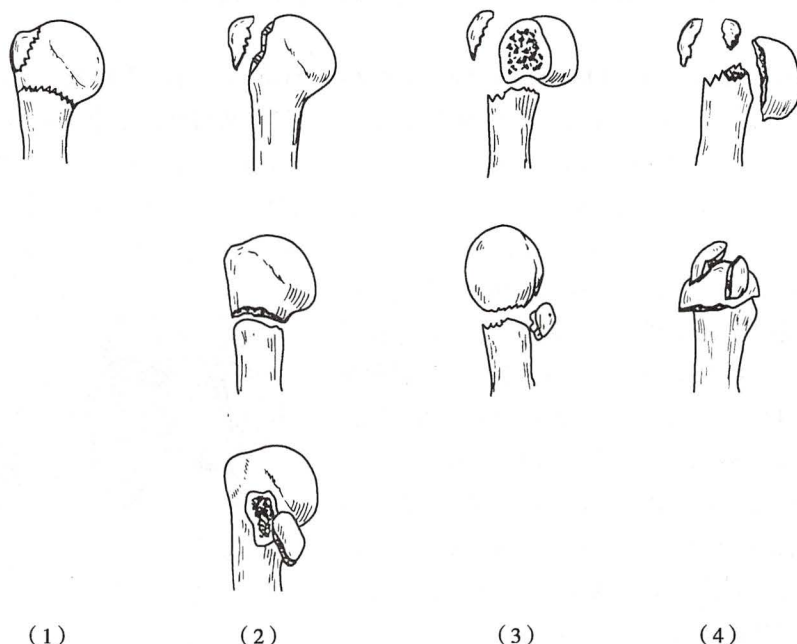


图 59-10 肱骨近端骨折的 Neer 分型

(1)一部分骨折 (2)两部分骨折 (3)三部分骨折 (4)四部分骨折

**一部分骨折:**肱骨近端骨折,无论骨折线数量是多少,只要未达到上述移位标准,说明骨折部位尚有一定的软组织附着连接,有一定的稳定性。这种骨折为无移位或轻微移位骨折,或称为一部分骨折。

**两部分骨折:**仅一个部位发生骨折并且移位者,称之为两部分骨折;它有 4 种形式,即解剖颈骨折、大结节骨折、小结节骨折或外科颈骨折。

**三部分骨折:**当肱骨近端 4 个解剖部位中,有 2 个部位骨折并且移位时,称为三部分骨折,它有 2 种形式,常见的是大结节、外科颈骨折,另一种是小结节、外科颈骨折。

**四部分骨折:**当肱骨近端 4 个部分都发生骨折移位时,形成四个分离的骨块,称为四部分骨折。此时肱骨头向外侧脱位,成游离状态;血液供应破坏严重,极易发生缺血坏死。

**【诊断】**根据骨折多因间接暴力所致的病史、X 线和 CT 检查(包括 CT 三维重建),可做出明确诊断。X 线检查除了正位(或后前位)外,应进行穿胸位 X 线平片。

**【治疗】**肱骨近端骨折可根据骨折类型,移位程度等采用保守治疗和切开复位固定等手术治疗。

**1. 保守治疗** 对于无移位的肱骨近端骨折,包括大结节骨折,肱骨外科颈骨折,可用上肢三角巾悬吊 3~4 周,复查 X 光片示有骨愈合迹象后,行肩部功能锻炼。

对于有轻度移位的 Neer 两部分骨折,病人功能要求不高者也可使用三角巾悬吊 3~4 周,复查 X 光片示有骨愈合时,可行肩部功能锻炼。

**2. 手术治疗** 多数移位的肱骨近端骨折的特点是两部分以上的骨折,应及时行切开复位钢板内固定进行治疗,大部分病人可得到良好的功能恢复。对于 Neer 三部分、四部分骨折,也可行切开复位钢板内固定术,但对于特别复杂的老年人四部分骨折也可选择人工肱骨头置换术。

## 第五节 肱骨干骨折

**【解剖概要】**肱骨外科颈下 1~2cm 至肱骨髁上 2cm 段内的骨折称为肱骨干骨折。在肱骨干中下 1/3 段后外侧有桡神经沟,有由臂丛神经后束发出的桡神经自内后方紧贴骨面斜向外前方进入前

臂,此处骨折容易发生桡神经损伤。致伤因素可能是骨折端直接撞击,也可能由于外侧肌间隔的卡压所致。

**【病因与分类】** 肱骨干骨折(fracture of the shaft of the humerus)可由直接暴力或间接暴力引起。直接暴力常由外侧打击肱骨干中段,致横形或粉碎性骨折。间接暴力常由于手部着地或肘部着地,暴力向上传导,加上身体倾倒所产生的剪切应力,导致中下1/3骨折。有时因投掷运动或“掰腕”,也可导致中下1/3骨折,多为斜形或螺旋形骨折。骨折端的移位取决于外力作用的大小、方向、骨折的部位和肌肉牵拉方向等。在三角肌止点以上、胸大肌止点以下的骨折,近折端受胸大肌、背阔肌、大圆肌的牵拉而向内、向前移位,远折端因三角肌、喙肱肌、肱二头肌、肱三头肌的牵拉而向外、向近端移位。当骨折线位于三角肌止点以下时,近折端由于三角肌的牵拉而向前、外移位;远折端因肱二头肌、肱三头肌的牵拉而向近端移位(图59-11)。无论骨折发生在哪一段,在体弱病人,由于肢体的重力作用或不恰当的外固定物的重量,可引起骨折端分离移位或旋转畸形。肱骨干下1/3骨折的移位方向与暴力作用的方向、前臂和肘关节所处的位置有关,大多数有成角、短缩及旋转畸形。

**【临床表现和诊断】** 受伤后,上臂出现疼痛、肿胀、畸形、皮下瘀斑和上肢活动障碍。检查可发现假关节活动,骨擦感、骨传导音减弱或消失。X线平片可确定骨折的类型、移位方向。

若合并桡神经损伤,可出现垂腕,各手指掌指关节不能背伸,拇指不能伸,前臂旋后障碍,手背桡侧皮肤感觉减退或消失。

**【治疗】** 肱骨干横形或短斜形骨折可采用非手术和手术方法治疗。

### 1. 手法复位,外固定

(1) 麻醉:局部麻醉或臂丛神经阻滞麻醉。

(2) 体位:在骨科牵引床上仰卧位。

(3) 牵引:助手握住前臂,在屈肘90°位,沿肱骨干纵轴牵引,在同侧腋窝施力作反牵引,经过持续牵引,纠正重叠、成角畸形。若骨折位于三角肌止点以上、胸大肌止点以下,在内收位牵引;若骨折线在三角肌止点以下,应在外展位牵引。

(4) 复位:在充分持续牵引、肌放松的情况下,术者用双手握住骨折端,按骨折移位的相反方向,矫正成角及侧方移位。若肌松弛不够,断端间有少许重叠,可采用折顶反折手法使其复位。畸形矫正,骨传导音恢复即证明复位成功。凡有条件者均应行X线拍片,确认骨折的对位对线情况。

(5) 外固定:复位成功后,减小牵引力,维持复位,可选择石膏固定:复位后比较稳定的骨折,可用U形石膏固定。若为中、下长斜形或长螺旋形骨折、手法复位后不稳定,可采用上肢悬垂石膏固定,但有可能因重量太大,导致骨折端分离,宜采用轻质石膏,并在固定期间严密观察骨折对位对线情况。

### 2. 切开复位,内固定

(1) 手术指征:以下情况,可采用切开复位内固定术:①手法复位失败,骨折端对位对线不良,估计愈合后影响功能;②骨折有分离移位,或骨折端有软组织嵌入;③合并神经血管损伤;④陈旧骨折不愈合;⑤影响功能的畸形愈合;⑥同一肢体有多发性骨折;⑦8~12小时以内污染不重的开放性骨折。

#### (2) 手术方法

1) 麻醉:臂丛阻滞麻醉、高位硬膜外麻醉或全麻。

2) 体位:仰卧,伤肢外展90°放在手术桌上。

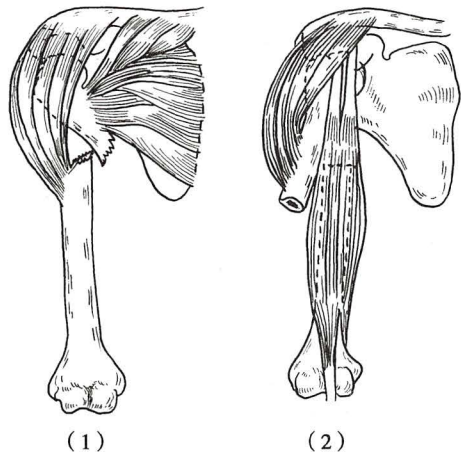


图59-11 肱骨干骨折的移位

(1) 骨折在三角肌止点以上 (2) 骨折在三角肌止点以下

3) 切口与显露:常采用后外侧入路和外侧入路显露骨折端,从肱二头肌、肱三头肌间切口,沿肌间隙显露骨折端。若为上1/3骨折,切口向上经三角肌、肱二头肌间隙延长;若为下1/3骨折,切口向下经肱二头肌、肱桡肌间隙延长。注意勿损伤桡神经。

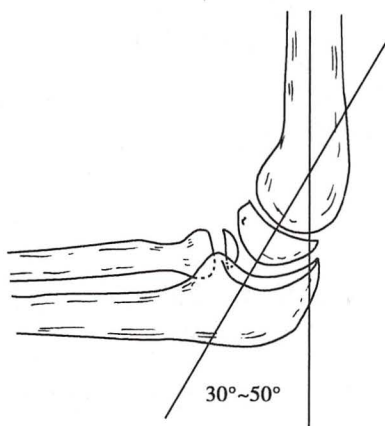
4) 复位与固定:在直视下尽可能达到解剖对位。用外固定支架或加压钢板螺钉内固定,也可用带锁髓内针固定。术后可不用外固定,早期进行功能锻炼。肱骨干下1/3骨折对骨的血液循环破坏较重,若再加上手术操作,易导致骨折不愈合。近年来采用锁定钢板微创手术固定,减少了对血供的影响,有利于骨愈合。

对于有桡神经损伤的病人,术中探查神经,若完全断裂,可一期修复桡神经。若为挫伤,神经连续性存在,则切开神经外膜,减轻神经继发性病理改变。

3. 康复治疗 无论是手法复位外固定,还是切开复位内固定,术后均应早期进行康复治疗。复位术后抬高患肢,主动练习手指屈伸活动。2~3周后,开始腕、肘关节主动屈伸活动和肩关节的外展、内收活动,但活动量不宜过大,逐渐增加活动量和活动频率。6~8周后加大活动量,并作肩关节旋转活动。在锻炼过程中,要随时检查骨折对位、对线及愈合情况。骨折完全愈合后去除外固定。内固定物可在半年以后取出,若无不适也可不必取出。在锻炼过程中,可配合理疗、体疗等。

## 第六节 肱骨髁上骨折

**【解剖概要】** 肱骨髁上骨折是指肱骨干与肱骨髁的交界处发生的骨折。肱骨干轴线与肱骨髁轴线之间有 $30^{\circ} \sim 50^{\circ}$ 的前倾角(图59-12),这是容易发生肱骨髁上骨折的解剖因素。在肱骨髁内、前方,有肱动脉、正中神经经过。在神经血管束的浅面有坚韧的肱二头肌腱膜,后方为肱骨,一旦发生骨折,神经血管容易受到损伤。在肱骨髁的内侧有尺神经,外侧有桡神经,均可因肱骨髁上骨折的侧方移位而受到损伤。在儿童期,肱骨下端有骨骺,若骨折线穿过骺板,有可能影响骨骺的发育,因而常出现肘内翻或外翻畸形。肱骨髁上骨折多发生于10岁以下儿童,根据暴力和骨折移位方向的不同,可分为屈曲型和伸直型;其中伸直型骨折占97%。



### 一、伸直型肱骨髁上骨折

**【病因】** 多为间接暴力引起。当跌倒时,肘关节处于半屈或伸直位,手掌着地,暴力经前臂向上传递,身体向前倾,由上向下产生剪式应力,使肱骨干与肱骨髁交界处发生骨折。通常是近折端向前下移位,远折端向上移位(图59-13)。如果在跌倒时,同时遭受侧方暴力,可发生尺侧或桡侧移位(图59-14,图59-15)。

**【临床表现和诊断】** 儿童有手着地受伤史,肘部出现疼痛、肿胀、皮下瘀斑,肘部向后突出并处于半屈位,应考虑肱骨髁上骨折的可能。检查局部明显压痛,有骨擦音及假关节活动,肘前方可扪到骨折断端,肘后三角关系正常。在诊断中,应注意有无神经血管损伤(图59-16),应特别注意观察前臂肿胀程度,腕部有无桡动脉搏动,手的感觉及运动功能等。必须拍摄肘部正、侧位X线平片,不仅能确定骨折的存在,更主要的是准确判断骨折移位情况,为选择治疗方法提供依据。

#### 【治疗】

1. 手法复位外固定 受伤时间短,局部肿胀轻,没有血液循环障碍者,可进行手法复位外固定。麻醉后仰卧于骨科牵引床上。屈肘约 $50^{\circ}$ 位、前臂中立位,沿前臂纵轴牵引。以同侧腋窝部向上作反牵引。在持续牵引下,纠正重叠畸形。根据X线平片表现,若有尺侧或桡侧移位,应首先矫正。在持续牵引情

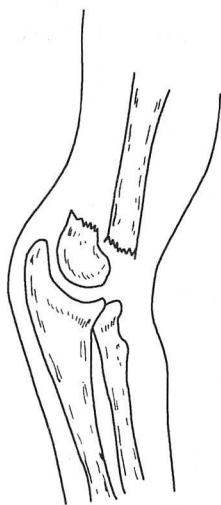


图 59-13 伸直型肱骨髁上骨折典型移位

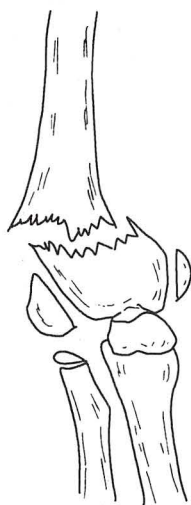


图 59-14 骨折远折端向尺侧移位

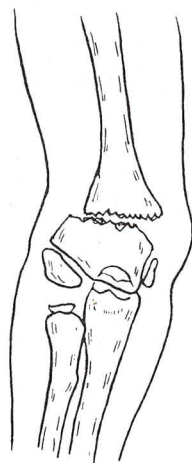


图 59-15 骨折远折端向桡侧移位

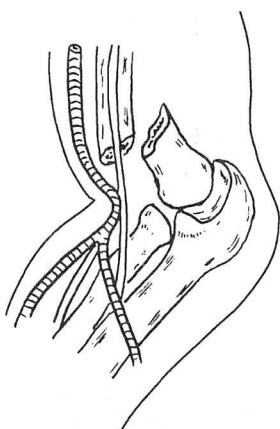


图 59-16 骨折近折端向前移位损伤肱动脉

况下,术者双手 2~5 指顶住骨折远折端,拇指在近折端用力推挤,同时缓慢使肘关节屈曲 90° 或 100°, 即可达到复位。也可用拇指顶住骨折远端,向远侧推挤,同时用 2~5 指挤压近折端同时缓慢屈肘,达到复位。经 X 线证实骨折对位对线良好,即可用外固定维持复位。复位时应注意恢复肱骨下端的前倾角和肘部提携角。屈肘角度的多少以能清晰地扪到桡动脉搏动,无感觉运动障碍来决定。一般情况下,肘关节屈曲超过 100° 位时,复位后骨折端较稳定,但要注意远端肢体的血液循环情况。

复位后用后侧石膏托屈肘位固定 4~5 周, X 线拍片证实骨折愈合良好,即可拆除石膏,开始功能锻炼。需要强调的是,如果经 2~3 次复位对位不佳者应及时行切开复位克氏针固定。伤后时间较长,局部组织损伤严重,出现骨折部严重肿胀时,不能立即进行手法复位者也应行切开复位克氏针固定术。

## 2. 手术治疗

(1) 在以下情况可选择手术治疗:①手法复位失败;②小的开放伤口,污染不重;③有神经血管损伤。

(2) 手术方法:在肱骨内下方切口,向肘前方延伸,切开深筋膜及肱二头肌腱膜,检查正中神经及肱动脉,若为血管痉挛,骨折复位后大多数可以缓解,或切开血管外膜,进行液压扩张,可缓解血管痉挛。若为血管破裂,可进行修补术或血管吻合术。对有正中神经挫伤,应切除外膜,减轻神经内压力。骨折在准确对位后用交叉克氏针固定。若有尺神经或桡神经损伤,在进行骨折复位时,应仔细检查神经,进行松解或修复手术。

**3. 康复治疗** 无论手法复位外固定,还是切开复位内固定,术后应严密观察肢体血液循环及手的感觉、运动功能。抬高患肢,早期进行手指及腕关节屈伸活动,有利于减轻水肿,4~6 周后可进行肘关节屈伸活动。

对于手术切开复位,内固定稳定的病人,术后 2 周即可开始肘关节活动。

伸直型肱骨髁上骨折由于近折端向前下移位,极易压迫肱动脉或刺破肱动脉,加上损伤后的组织反应,局部肿胀严重,均会影响远端肢体血液循环,导致前臂骨筋膜室综合征。如果早期未能作出诊断及正确的治疗,可导致缺血性肌挛缩,严重影响手的功能及肢体的发育。在对肱骨髁上骨折的诊治中,应严密观察前臂肿胀程度及手的感觉运动功能,如果出现高张力肿胀,手指主动活动障碍,被动活

动剧烈疼痛,桡动脉搏动难以扪及,手指皮温降低,感觉异常,即应确定存在骨筋膜室高压,应紧急手术,切开前臂掌、背侧深筋膜,充分减压,辅以脱水剂,扩张血管药等治疗,则可能预防前臂缺血性肌挛缩的发生。如果已出现5P征(painlessness 无痛,pulselessness 脉搏消失,pallor 皮肤苍白,paresthesia 感觉异常,paralysis 肌麻痹)则为时已晚,即便手术减压也难以避免缺血性挛缩。

## 二、屈曲型肱骨髁上骨折

【病因】多为间接暴力引起。跌倒时,肘关节处于屈曲位,肘后方着地,暴力传导至肱骨下端导致骨折。

【临床表现和诊断】受伤后,局部肿胀,疼痛,肘后凸起,皮下瘀斑。检查可发现肘上方压痛,后方可扪及骨折端。X线拍片可发现骨折存在及典型的骨折移位,即近折端向后下移位,远折端向前移位,骨折线呈由前上斜向后下的斜形骨折(图59-17)。由于肘后方软组织较少,折端锐利,可刺破皮肤形成开放骨折。由于暴力作用的方向及跌倒时的体位改变,骨折可出现尺侧或桡侧移位,较少合并神经血管损伤。

【治疗】基本原则与伸直型肱骨髁上骨折相同,但手法复位的方向相反。肘关节屈曲40°左右行外固定,4~6周后开始主动练习肘关节屈伸活动。

儿童期肱骨髁上骨折复位时,桡侧或尺侧移位未得到纠正,或合并了骨骺损伤,骨折愈合后,可出现肘内、外翻畸形。因此,应尽量达到解剖复位,如达不到解剖复位可采用克氏针固定的方法。如观察畸形有加重的趋势,合并有功能障碍者,可在12~14岁时作肱骨下端截骨矫正术。术中应注意桡神经和尺神经的牵拉损伤。可先探查神经,再作截骨矫正术。

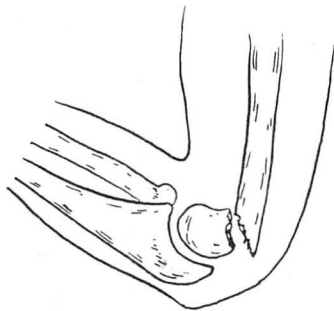

图59-17 屈曲型肱骨髁上骨折典型移位

## 第七节 肘关节脱位

【解剖概要】肘关节由肱骨下端、尺骨鹰嘴窝、桡骨头及关节囊、内外侧副韧带构成。主要完成屈伸活动及轻度的尺偏、桡偏活动。在肩、肘、髋、膝四大关节中发生脱位的几率位列第二。

【病因及分类】外伤是导致肘关节脱位(dislocation of the elbow)的主要原因。当跌倒时肘关节处于半伸直位,手掌着地,暴力沿尺、桡骨向近端传导,尺骨鹰嘴处产生杠杆作用,前方关节囊撕裂,使尺、桡骨向肱骨后方脱出,发生肘关节后脱位。当时关节处于内翻或外翻位时遭受暴力,可发生尺侧或桡侧侧方脱位。当时关节处于屈曲位时,肘后方遭受暴力可使尺、桡骨向肱骨前方移位,发生肘关节前脱位。肘关节脱位常会引起内外侧副韧带断裂,导致肘关节不稳定。

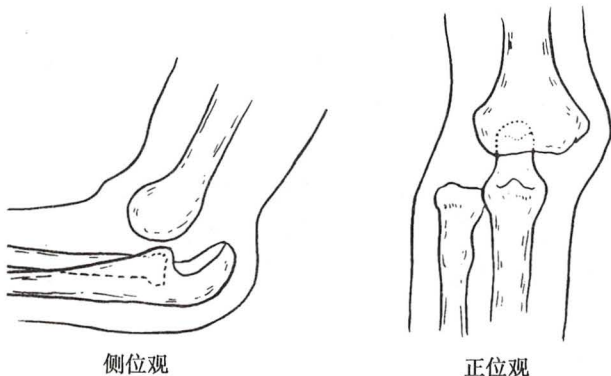


图59-18 肘关节后脱位合并桡侧脱位的畸形

【临床表现和诊断】上肢外伤后,肘部疼痛、肿胀、活动障碍;检查发现肘后突畸形;前臂处于半屈位,并有弹性固定;肘后出现空虚感,可扣到凹陷(图59-18);肘后三角关系发生改变;应考虑肘关节后脱位可能。肘部正、侧位X线平片可发现肘关节脱位的移位情况、有无合并骨折。侧方脱位可合并神经损伤,应检查手部感觉、运动功能。

### 【保守治疗】

1. 手法复位 可以采用单人复位法。
- 2%普鲁卡因或1%利多卡因10ml肘关节内

麻醉或臂丛麻醉。术者站在病人的前面,提起病人的患肢,环抱术者的腰部,使肘关节置于半屈曲位。以一手握住病人腕部,沿前臂纵轴作持续牵引,另一拇指压住尺骨鹰嘴突,亦沿前臂纵轴方向作持续推挤动作直至复位。也可用双手握住上臂下段,八个手指在前方,两个拇指压在尺骨鹰嘴突上,肘关节处于半屈曲位,拇指用力方向为前臂的纵轴,其他八指则将肱骨远端推向后方。复位成功的标志为肘关节恢复正常活动,肘后三角关系恢复正常(图 59-19)。

2. 固定 用长臂石膏托或支具固定肘关节于屈曲  $90^\circ$ ,再用三角巾悬吊胸前 2~3 周后可进行肘关节屈伸锻炼,以防止肘关节僵硬(图 19-20)。

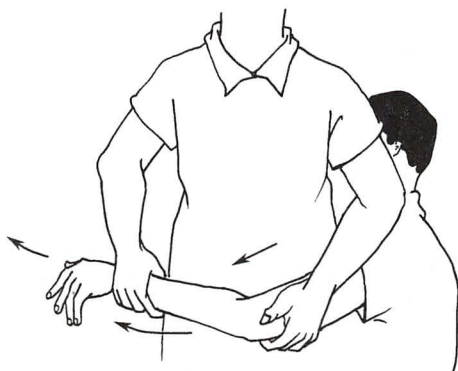


图 59-19 肘关节后脱位的复位方法

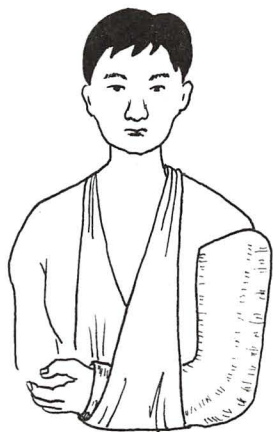


图 59-20 手法复位后石膏托固定

【手术治疗】肘关节在功能锻炼时,如屈曲位超过  $30^\circ$ ,有明显肘关节不稳或脱位趋势时,应手术重建肘关节韧带。

## 第八节 桡骨头半脱位

【解剖概要】桡骨头呈椭圆形,最近端为浅凹状关节面,与肱骨小头凸面形成关节,与肱尺关节一起完成屈伸活动。桡骨头的尺侧与尺骨鹰嘴半月切迹形成上尺桡关节,有环状带包绕,与下尺桡关节一同完成前臂旋转活动。桡骨头及颈位于肘关节囊内,没有韧带、肌腱附着,因此稳定性较差。

【病因与分类】桡骨头半脱位(subluxation of the radial head)多发生在 5 岁以下的儿童,由于桡骨头发育尚不完全,环状韧带薄弱,当腕、手被向上提拉、旋转时,肘关节囊内负压增加,使薄弱的环状韧带或部分关节囊嵌入肱骨小头与桡骨头之间,取消牵拉力以后,桡骨头不能回到正常解剖位置,而是向桡侧移位,形成桡骨头半脱位。绝大多数情况下,桡骨头发生向桡侧的半脱位,完全脱位很少发生,向前方脱位更为少见。

【临床表现和诊断】儿童的手、腕有被动向上牵拉受伤的病史,病儿感肘部疼痛,活动受限,前臂处于半屈位及旋前位。检查肘部外侧有压痛,即应诊断为桡骨头半脱位。X 线平片常不能发现桡骨头脱位。

【治疗】不用麻醉即可进行手法复位。术者一手握住小儿腕部,另一手托住肘部,以拇指压在桡骨头部位,肘关节屈曲至  $90^\circ$ ,作轻柔的前臂旋后、旋前活动,反复数次,并用拇指轻轻推压桡骨头即可复位。复位成功的标志是有轻微的弹响声,肘关节旋转、屈伸活动正常(图 59-21)。复位后不必固定,但须告诫家长不可再暴力牵拉,以免复发。

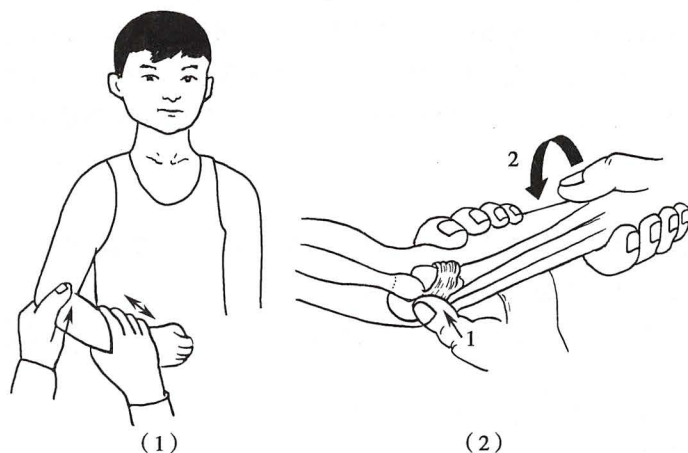


图 59-21 桡骨头半脱位的复位方法

(1) 术者拇指按压桡骨头处 (2) 将前臂作旋后及旋前活动

## 第九节 前臂双骨折

**【解剖概要】** 前臂骨由尺骨及桡骨组成。尺骨近端的鹰嘴窝与肱骨滑车构成肱尺关节。桡骨小头与肱骨小头构成肱桡关节。尺桡骨近端相互构成尺桡上关节。尺骨下端为尺骨小头,借助三角软骨与腕骨近侧列形成关节。桡骨远端膨大,与尺骨小头一起,与近侧列腕骨形成桡腕关节。桡尺骨下端又相互构成下尺桡关节。尺桡骨之间由坚韧的骨间膜相连。由于尺骨和桡骨均有一定的弯曲幅度,使尺、桡骨之间的宽度不一致,最宽处为 1.5~2.0cm。前臂处于中立位时,骨间膜最紧张,处于旋转位时较松弛。骨间膜的纤维方向呈由尺侧下方斜向桡侧上方,当单一尺骨或桡骨骨折时,暴力可由骨间膜传导到另一骨干,引起不同平面的双骨折,或发生一侧骨干骨折,另一骨的上端或下端脱位。尺、桡骨干有多个肌肉附着,起、止部位分布分散。当骨折时,由于肌肉的牵拉,常导致复杂的移位,使复位十分困难。

**【病因与分类】** 尺、桡骨干骨折(fracture of the radius and ulna)可由直接暴力、间接暴力、扭转暴力引起,有时导致骨折的暴力因素复杂,难以分析其确切的暴力因素。

1. **直接暴力** 多由于重物打击、机器或车轮的直接压榨,或刀砍伤,导致同一平面的横形或粉碎性骨折[图 59-22(1)],由于暴力的直接作用,多伴有不同程度的软组织损伤,包括肌、肌腱断裂,神经血管损伤等。

2. **间接暴力** 跌倒时手掌着地,暴力通过腕关节向上传导,由于桡骨负重多于尺骨,暴力作用首先使桡骨骨折,若残余暴力比较强大,则通过骨间膜向内下方传导,引起低位尺骨斜形骨折[图 59-22(2)]。

3. **扭转暴力** 跌倒时手掌着地,同时前臂发生旋转,导致不同平面的尺桡骨螺旋形骨折或斜形骨折。多为高位尺骨骨折和低位桡骨骨折[图 59-22(3)]。

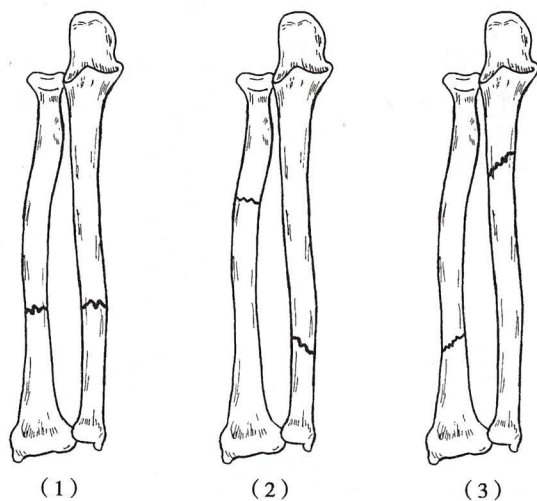


图 59-22 尺桡骨骨干双骨折的类型

(1) 由直接暴力引起的骨折 (2) 由间接暴力引起的骨折 (3) 由扭转暴力引起的骨折

【临床表现和诊断】受伤后,前臂出现疼痛、肿胀、畸形及功能障碍。检查可发现骨摩擦音及假关节活动。骨传导音减弱或消失。X线拍片检查应包括肘关节或腕关节,可发现骨折的准确部位、骨折类型及移位方向,以及是否合并有桡骨头脱位或尺骨小头脱位。尺骨上1/3骨干骨折可合并桡骨小头脱位,称为孟氏(Monteggia)骨折。桡骨干下1/3骨折合并尺骨小头脱位,称为盖氏(Galeazzi)骨折。

### 【治疗】

1. 手法复位外固定 尺、桡骨骨干双骨折可发生多种移位,如重叠、成角、旋转及侧方移位等。若治疗不当可发生尺、桡骨交叉愈合,影响旋转功能。因此治疗的目标除了良好的对位、对线以外,特别注意防止畸形和旋转。

麻醉后,仰卧位,在肩外展 $90^\circ$ ,屈肘 $90^\circ$ 位,沿前臂纵轴向远端牵引,肘部向上作反牵引(图59-23)。远端的牵引位置以骨折部位而定。若为桡骨在旋前圆肌止点以上骨折,近折端由于旋后肌和肱二头肌的牵拉而呈屈曲、旋后位,远折端因旋前圆肌及旋前方肌的牵拉而旋前[图59-24(1)],此时应在略有屈肘、旋后位牵引;若骨折线在旋前圆肌止点以下,近折端因旋后肌和旋前圆肌力量平衡而处于中立位,骨折端略旋前[图59-24(2)],应在略旋后位牵引;若骨折在下1/3,由于旋前方肌的牵拉,桡骨远端多处于旋前位,应在略旋后位牵引。经过充分持续牵引,取消旋转、短缩及成角移位后,术者用双手拇指与其余手指在尺桡骨间用力挤压,使骨间膜分开,紧张的骨间膜牵动骨折端复位。必要时再以折顶、反折手法使其复位。在操作中还应注意以下几点:

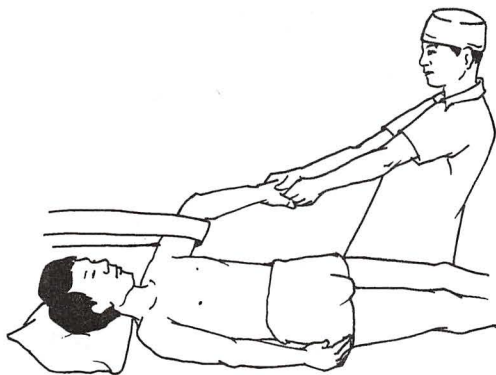


图59-23 尺桡骨骨干双骨折的手法复位法

(1) 在双骨折中,若其中一骨干骨折线为横形稳定骨折,另一骨干为不稳定的斜形或螺旋形骨折时,应先复位稳定的骨折,通过骨间膜的联系,再复位不稳定的骨折则较容易。

(2) 若尺、桡骨骨折均为不稳定型,发生在上1/3的骨折,先复位尺骨;发生在下1/3的骨折先复位桡骨。发生在中段的骨折,一般先复位尺骨。这是因为尺骨位置表浅,肌附着较少,移位多不严重,手法复位相对较为容易。只要其中的一根骨折复位、且稳定,复位另一骨折较容易成功。

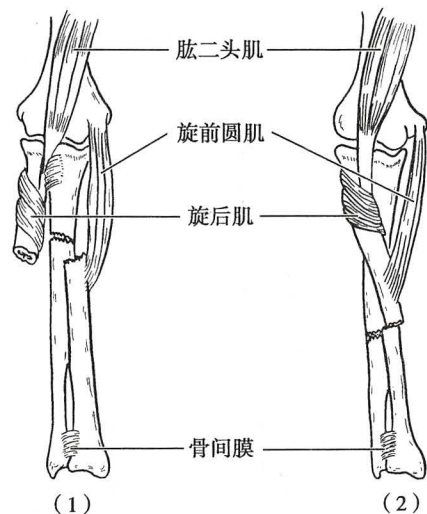


图59-24 尺桡骨骨干双骨折的移位情况

(1) 桡骨上1/2骨折(旋前圆肌止点以上) (2) 桡骨下1/2骨折(旋前圆肌止点以下)

(3) 在X线平片上发现斜形骨折的斜面呈背向靠拢,应认为是远折端有旋转,应先按导致旋转移位的反方向使其纠正,再进行骨折端的复位。

手法复位成功后采用石膏固定:手法复位成功后,用上肢前、后石膏夹板固定。待肿胀消退后改为上肢管型石膏固定(图59-25),一般8~12周可达到骨性愈合。

### 2. 切开复位内固定

(1) 手术指征:①手法复位失败;②受伤时间较短、伤口污染不重的开放性骨折;③合并神经、血管、肌腱损伤;④同侧肢体有多发性损伤;⑤陈旧骨折畸形愈合。

(2) 手术方法:麻醉成功后,仰卧,患肢外展 $80^\circ$ 置于手术台上。驱血后,在止血带控制下手术。根据骨折的部位选择切口,一般均应在尺、桡骨上分别作切口,沿肌间隙显露骨折端。在直视下准确对位。用加压钢板螺钉固定,也可用髓

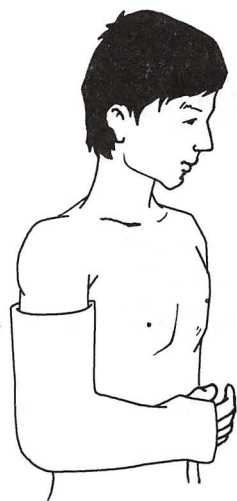


图 59-25 尺桡骨  
双骨折的上肢管  
型石膏固定

内钉固定。可不用外固定。由于桡骨存在弓形,髓内钉固定应慎用。

### 3. 康复治疗

(1) 无论手法复位外固定,或切开复位内固定,术后均应抬高患肢,严密观察肢体肿胀程度、感觉、运动功能及血液循环情况,警惕骨筋膜室综合征的发生。

(2) 术后 2 周即开始练习手指屈伸活动和腕关节活动。4 周以后开始练习肘、肩关节活动。8~10 周后拍片证实骨折已愈合,才可进行前臂旋转活动。

尺骨上 1/3 骨折合并桡骨头脱位 (Monteggia 骨折) 可由来自背侧的直接暴力和手腕着地的间接暴力所致。由于暴力大小、方向、受伤机制不同,可产生不同的移位,其治疗方法也因不同的移位而有所不同。大多数病人可用手法复位外固定治疗。先复位桡骨,恢复前臂长度,随着桡骨头的复位,可撑开重叠的尺骨,使尺骨复位较易成功。在手法复位失败,陈旧骨折畸形愈合或不愈合,有神经血管损伤时,可作切开复位、钢板螺钉内固定术。

桡骨下 1/3 骨折合并尺骨小头脱位 (Galeazzi 骨折), 可因直接打击暴力或间接传达暴力引起。通过临床检查和 X 线拍片, 诊断不困难。首先采用手法复位、石膏固定。若复位不成功,可行切开复位,钢板螺钉固定。

## 第十节 桡骨远端骨折

【解剖概要】桡骨远端骨折(fracture of the distal radius)是指距桡骨远端关节面 3cm 以内的骨折。

这个部位是松质骨与密质骨的交界处,为解剖薄弱处,一旦遭受外力,容易骨折。桡骨远端关节面呈由背侧向掌侧、由桡侧向尺侧的凹面,分别形成掌倾角 ( $10^{\circ} \sim 15^{\circ}$ ) 和尺倾角 ( $20^{\circ} \sim 25^{\circ}$ ) (图 59-26)。桡骨茎突尺侧与尺骨小头桡侧构成尺桡下关节,与尺桡上关节一起,构成前臂旋转活动的解剖学基础。桡骨茎突位于尺骨茎突平面以远 1~1.5cm。尺、桡骨远端共同与腕骨近侧形成腕关节。

【病因与分类】多为间接暴力引起。跌倒时,手部着地,暴力向上传导,发生桡骨远端骨折。根据受伤的机制不同,可发生伸直型骨折、屈曲型骨折、关节面骨折伴腕关节脱位。

### 一、伸直型骨折

伸直型骨折 (Colles 骨折) 多为腕关节处于背伸位、手掌着地、前臂旋前时受伤。

【临床表现和诊断】伤后局部疼痛、肿胀、可出现典型畸形姿势,即侧面看呈“银叉”畸形,正面看呈“刺刀样”畸形 (图 59-27)。局部压痛明显,腕关节活动障碍。X 线拍片可见骨折远端向桡、背侧移位,近端向掌侧移位 (图 59-28),因此表现出典型的畸形体征。可同时伴有下尺桡关节脱位及尺骨茎突骨折。

【治疗】以手法复位外固定治疗为主,部分需要手术治疗。

1. 手法复位外固定 麻醉后仰卧位,肩外展  $90^{\circ}$ ,助手一手握住拇指,另一手握住其余手指,沿前

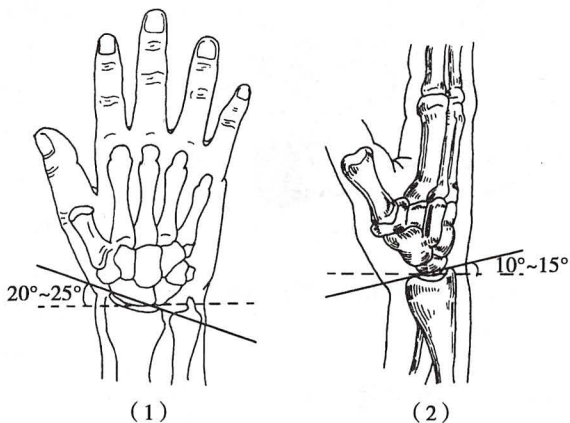


图 59-26 桡腕关节的正常尺倾角及掌倾角  
(1) 尺倾角 (2) 掌倾角

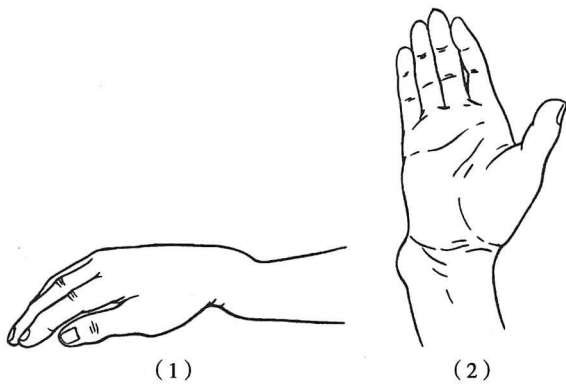


图 59-27 伸直型桡骨远端骨折后的畸形  
(1)“银叉”畸形 (2)“刺刀样”畸形

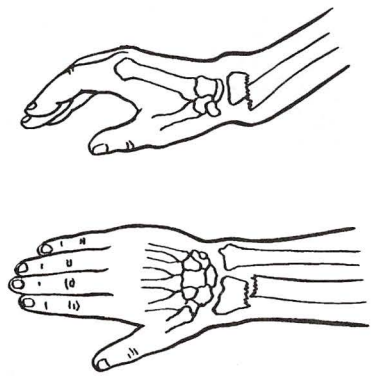


图 59-28 伸直型桡骨远端骨折的典型移位

臂纵轴,向远端牵引,另一助手握住肘上方作反牵引。经充分牵引后,术者双手握住腕部,拇指压住骨折远端向远侧推挤,2~5 指顶住骨折近端,加大屈腕角度,纠正成角,然后向尺侧挤压,缓慢放松牵引,在屈腕、尺偏位检查骨折对位对线情况及稳定情况(图 59-29)。使用石膏将复位满意的前臂固定,2 周水肿消退后,可在腕关节中立位更换石膏托或前臂管型石膏固定。

## 2. 切开复位内固定

(1) 手术指征:①严重粉碎骨折移位明显,桡骨下端关节面破坏;②手法复位失败,或复位成功,外固定不能维持复位;

(2) 方法:经腕背桡侧切口显露骨折端,在直视下复位,松质骨螺钉、T 形钢板或钢针固定。若骨折块碎裂、塌陷,有骨缺损,经牵引复位后,分别于桡骨及第 2 掌骨穿针,用外固定支架维持复位,取髂骨植骨,充填缺损,用螺钉或钢针固定。6~8 周后可取消外固定支架。

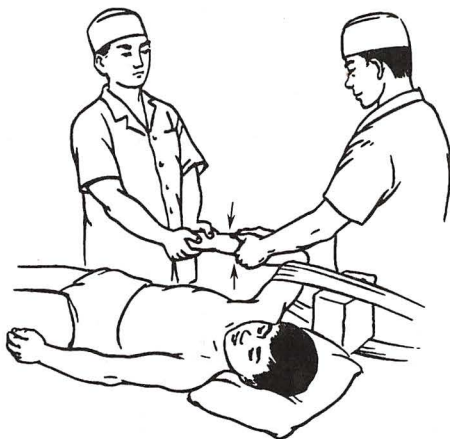

图 59-29 伸直型桡骨下端骨折的手法复位

3. 康复治疗 无论手法复位或切开复位,术后均应早期进行手指屈伸活动。4~6 周后可去除外固定,逐渐开始腕关节活动。骨折愈合后,桡骨远端因骨痂生长,或由于骨折对位不良,使桡骨背侧面变得不平滑,拇长伸肌腱在不平滑的骨面反复摩擦,导致慢性损伤,可发生自发性肌腱断裂。可作肌腱转移术修复。若骨折短缩畸形未能纠正,使尺骨长度相对增加,尺、桡远端关节面不平,常是后期腕关节疼痛及旋转障碍的原因,可作尺骨短缩术。

## 二、屈曲型骨折

屈曲型骨折(Smith 骨折)常由于跌倒时,腕关节屈曲、手背着地受伤引起。也可由腕背部受到直接暴力打击发生。较伸直型骨折少见。

【临床表现及诊断】受伤后,腕部下垂,局部肿胀,腕背侧皮下瘀斑,腕部活动受限。检查局部有明显压痛。X 线拍片可发现典型移位,近折端向背侧移位,远折端向掌侧、桡侧移位。可合并下尺桡关节损伤、尺骨茎突骨折和三角纤维软骨损伤。与伸直型骨折移位方向相反,称为反 Colles 骨折或 Smith 骨折(图 59-30)。

【治疗】主要采用手法复位,夹板或石膏固定。复位手法与伸直型骨折相反,基本原则相同。复位后若极不稳定,外固定不能维持复位者,行切开复位,钢板或钢针内固定。

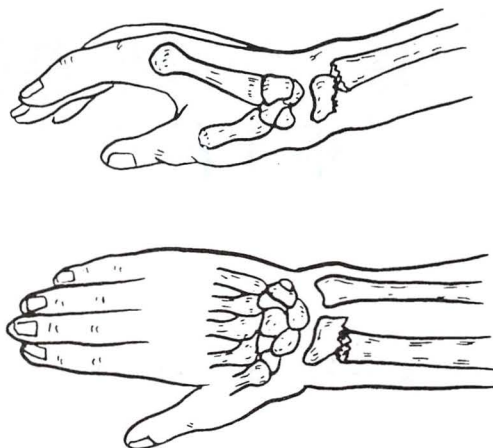


图 59-30 屈曲型桡骨远端骨折的典型移位

### 三、桡骨远端关节面骨折伴腕关节脱位

桡骨远端关节面骨折伴腕关节脱位(Barton 骨折)是桡骨远端骨折的一种特殊类型。在腕背伸、前臂旋前位跌倒,手掌着地,暴力通过腕骨传导,撞击桡骨关节背侧发生骨折,腕关节也随之而向背侧移位。临床上表现为与 Colles 骨折相似的“银叉”畸形及相应的体征。X 线拍片可发现典型的移位。当跌倒时,腕关节屈曲、手背着地受伤,可发生与上述相反的桡骨远端掌侧关节面骨折及腕骨向掌侧移位(图 59-31)。这类骨折较少见,临床上常漏诊或错误诊断为腕关节脱位。只要仔细阅读 X 线平片,诊断并不困难。无论是掌侧或背侧桡骨远端关节面骨折,均首先采用手法复位、夹板或石膏外固定方法治疗。复位后很不稳定者,可切开复位、钢针内固定。

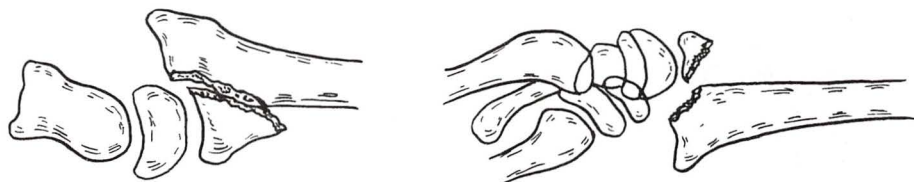

图 59-31 桡骨远端关节面骨折伴腕关节脱位(Barton 骨折)的典型移位

(张长青)